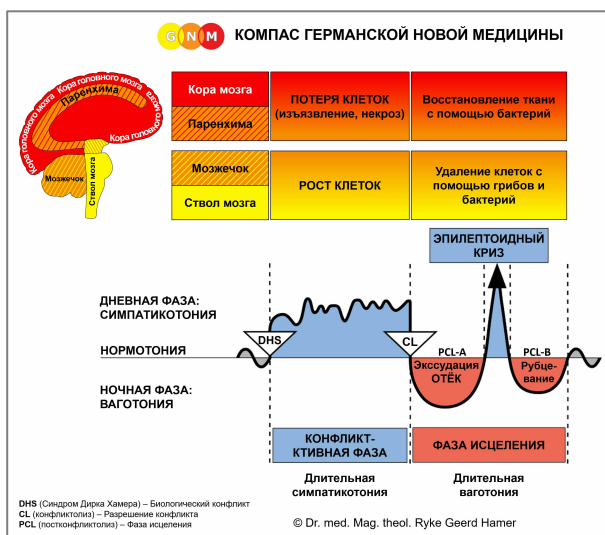



СПЕЦИАЛЬНЫЕ БИОЛОГИЧЕСКИЕ ПРОГРАММЫ

ЖЕЛУДОК и ДВЕНАДЦАТИПЕРСТНАЯ КИШКА

Автор: Кэролайн Марколин, доктор философии



Желудок и Двенадцатиперстная кишка

Малая кривизна желудка/Привратник/Луковица двенадцатиперстной кишки

АКТИВНАЯ ФАЗА КОНФЛИКТА: Начиная с DHS, во время активной фазы конфликта клетки желудка или двенадцатиперстной кишки разрастаются пропорционально интенсивности конфликта. **Биологическая цель увеличения количества клеток** – увеличить производство желудочного сока и других пищеварительных соков, чтобы кусок мог лучше перевариваться и усваиваться; улучшенная функция органов способствует разрешению конфликта. При длительной активности конфликта (зависший активный конфликт) наблюдается рост плоской опухоли (резорбтивный тип), называемой **раком желудка/двенадцатиперстной кишки**. Развивается в желудке или двенадцатиперстной кишке в результате продолжающегося увеличения числа клеток (сравните с «раком желудка» и «раком двенадцатиперстной кишки», связанных с малой кривизной желудка и луковицей двенадцатиперстной кишки). В желудке новообразование также может принимать форму цветной капусты (секреторный тип). Если скорость деления клеток превышает определённый предел, ортодоксальная медицина считает рак «злокачественным»; ниже этого предела опухоль рассматривается как «доброкачественная» или диагностируется как **полип** (см. также этап исцеления).

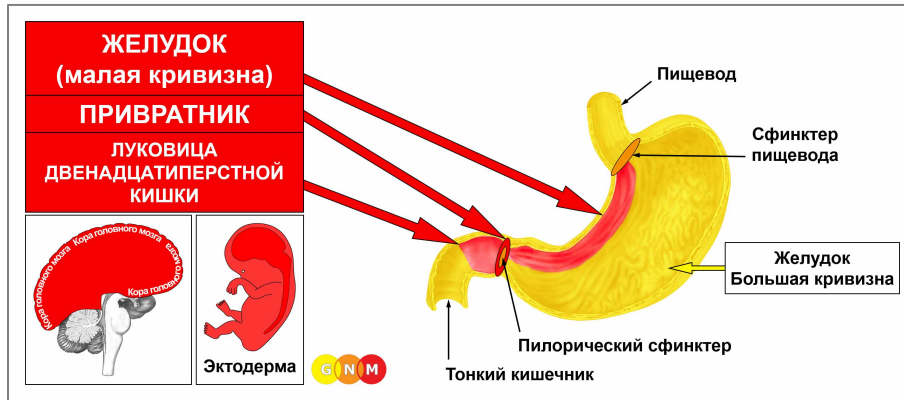
Гастропарез, частичный паралич желудка, затрагивает мышцы желудка и связан с «невозможностью продвинуть неперевариваемый кусок» (см. мышцы кишечника). Во время конфликт-активной фазы перистальтика желудка замедляется, что влияет на подвижность мышц желудка. **Симптомы** включают **желудочные колики** и **тошноту**.

ФАЗА ИСЦЕЛЕНИЯ: после разрешения конфликта (CL) грибки или микобактерии, такие как бактерии туберкулёза, удаляют клетки, которые больше не нужны. Из-за среды, в которой они работают, грибки и туберкулёзные бактерии устойчивы к кислоте желудка. **Симптомы исцеления:** **тошнота**, **несварение** желудка, **боль** в животе и **ночная потливость**. В зависимости от интенсивности и длительности конфликт-активной фазы симптомы варьируются от лёгких до тяжёлых. **Рвота** обычно возникает во время Эпилептоидного Криза; в острых случаях рвота содержит кровь.

ПРИМЕЧАНИЕ. Употребление некачественной пищи также может вызывать **расстройство желудка и рвоту**. Однако, если в качестве источника можно исключить плохую пищу, то рвота является положительным признаком того, что «конфликт неперевариваемого куска» разрешился и что кусок исторгается, даже без помощи микробов (сенсорное и экскреторное свойство).

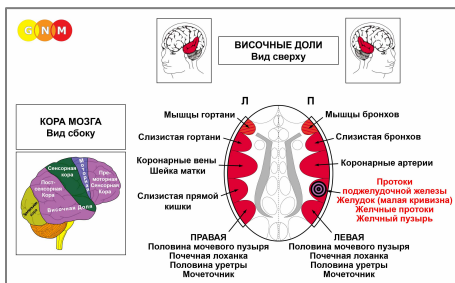
Когда грибки участвуют в процессе исцеления, это вызывает **кандидоз желудка или двенадцатиперстной кишки**, который становится хроническим, когда человек находится в состоянии зависшего исцеления из-за постоянных рецидивов конфликта.

Если необходимые микробы недоступны после разрешения конфликта, потому что они были уничтожены чрезмерным использованием антибиотиков, то дополнительные клетки в желудке или двенадцатиперстной кишке остаются, их дальнейшее деление прекращается. В конце концов, происходит их инкапсуляция соединительной тканью. В ортодоксальной медицине это может быть диагностировано как **«доброкачественный рак», полип желудка или двенадцатиперстной кишки** (см. также активную фазу конфликта).



РАЗВИТИЕ И ФУНКЦИЯ МАЛОЙ КРИВИЗНЫ ЖЕЛУДКА, ПРИВРАТНИКА И ЛУКОВИЦЫ ДВЕНАДЦАТИПЕРСТНОЙ КИШКИ:

малая кривизна желудка простирается между сфинктером пищевода и привратником на медиальной поверхности желудка (латеральная поверхность называется большой кривизной). Привратник (пилорус) – это короткая воронкообразная трубка, соединяющая желудок с двенадцатиперстной кишкой. Пилорический сфинктер позволяет пище проходить в тонкий кишечник. Луковица двенадцатиперстной кишки расположена в верхней части двенадцатиперстной кишки. Малая кривизна желудка, привратник и луковица двенадцатиперстной кишки состоят из плоского эпителия, происходящего из эктодермы и, следовательно, контролируются корой головного мозга.



УРОВЕНЬ МОЗГА: слизистая малой кривизны желудка, привратник и луковица двенадцатиперстной кишки контролируются **правой височной долей** (часть **постсенсорной коры**). Центр управления расположен точно напротив реле слизистой прямой кишки.

ПРИМЕЧАНИЕ: малая кривизна желудка, привратник, луковица двенадцатиперстной кишки, желчные протоки, желчный пузырь и протоки поджелудочной железы имеют общее мозговое реле и, следовательно, один и тот же биологический конфликт. Какой из этих органов будет затронут DHS, является случайным. Сильный конфликт может затронуть сразу все органы.

БИОЛОГИЧЕСКИЙ КОНФЛИКТ: биологический конфликт, связанный с малой кривизной желудка, привратником и луковицей двенадцатиперстной кишки, представляет собой мужской **конфликт территориального гнева** (неприятности на территории) или женской **конфликт идентичности**, в зависимости от пола, латеральности и гормонального статуса человека (см. также Агрессивная констелляция).

Пол, латеральность, гормон. Статус

Биологич. конфликт

Затронутый орган

Правша му ж чин а (НГС)
Левша мужчина (НГС)
Правша мужчина (НТ)
Левша мужчина (НТ)

Территор. гнева
Территор. гнева
Идентичности
Идентичности

Желудок, панкреат. и желчные протоки
Слизистая прямой кишки*
Слизистая прямой кишки
Желудок, панкреат. и желчные протоки*

Правша женщина (НГС)
Левша женщина (НГС)
Правша женщина (НЭ)
Левша женщина (НЭ)

Идентичности
Идентичности
Территор. гнева
Территор. гнева

Слизистая прямой кишки
Желудок, панкреат. и желчные протоки*
Желудок, панкреат. и желчные протоки
Слизистая прямой кишки*

НГС = норм. гормональный статус

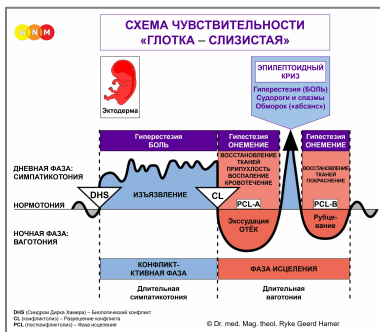
НТ = низкий тестостерон

НЭ = низкий эстроген

***у левши конфликт переходит на противоположное полушарие**

В соответствии с эволюционной логикой, **территориальные конфликты, сексуальные конфликты и конфликты разделения** – это основные темы конфликтов, связанных с органами эктодермального происхождения, **управляемыми из сенсорной, премоторной сенсорной и постсенсорной коры.**

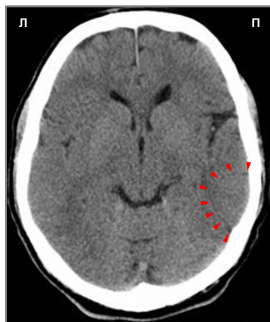Территориальный гнев связан с пространством, которое человек считает своей областью – в прямом смысле или образно. Типичные конфликты территориального гнева – это ссоры дома, ссоры на рабочем месте, гнев в школе, детском саду, на игровой площадке, в доме престарелых или в больнице; также на обширной «территории», такой как деревня, город или страна, где человек живет. Споры из-за земли или собственности, раздражающий шум в доме или районе, ссора из-за места для парковки или игрушки – вот примеры того, что может спровоцировать конфликт территориального гнева.



Специальная Биологическая Программа желудка и луковицы двенадцатиперстной кишки следует **схеме чувствительности «Глотка – Слизистая»** с гиперчувствительностью во время конфликт-активной фазы и Эпилептоидного Криза и пониженной чувствительностью в фазе исцеления.

АКТИВНАЯ ФАЗА КОНФЛИКТА: **изъязвление слизистой оболочки желудка, привратника и/или луковицы двенадцатиперстной кишки**, пропорциональное степени и продолжительности активности конфликта. **Биологическая цель потери клеток** – расширить проход пищеварительного тракта, чтобы питательные вещества могли использоваться более эффективно. Это, в свою очередь, даёт человеку больше энергии для разрешения конфликта. **Симптомы:** **несварение** желудка и **боль** от лёгкой до сильной, в зависимости от интенсивности конфликта территориального гнева. Пища усиливает боль из-за повышенной секреции желудочной кислоты, вырабатываемой в желудке.

Болезненные язвы развиваются, когда конфликт территориального гнева сохраняется в течение более длительного периода времени (зависший активный конфликт). **Язвы желудка (пептические), пилорические язвы и язвы луковицы двенадцатиперстной кишки** часто возникают вместе. Если изъязвление проникает глубоко в ткань, эпителиальный слой становится тонким и может разорваться. Прободение желудка – опасная для жизни ситуация!



Эта компьютерная томография головного мозга показывает влияние конфликта территориального гнева на кору головного мозга, а именно в области, контролирующей малую кривизну желудка (см. диаграмму GNM). Резкая граница Очага Хамера показывает, что человек находится в активной фазе конфликта.

Согласно официальной медицине, язвы желудка вызваны желудочной кислотой. Это утверждение, однако, неверно, поскольку желудочная кислота вырабатывается и хранится в основной части желудка, в которой никогда не развиваются язвы. Язвы развиваются исключительно на *слизистой оболочке* желудка или привратника, а именно в конфликтно-активной фазе. Теория о том, что язвы желудка связаны с бактерией *Helicobacter pylori* (гипотеза, за которую Барри Маршалл и Робин Уоррен получили Нобелевскую премию по физиологии и медицине в 2005 году) также неубедительна, поскольку микробы активны только на стадии исцеления (Четвёртый Биологический Закон). Следовательно, *Helicobacter pylori*, как предполагается, *не вызывает* язвы желудка, но помогает восстановить (!) слизистую оболочку желудка и привратника после разрешения конфликта территориального гнева.

Желудочный рефлюкс или **изжога** (в настоящее время называемые «гастроэзофагеальной рефлюксной болезнью» или ГЭРБ) органически связаны с нижним пищеводным сфинктером, расположенным в верхней части желудка и ответственным за предотвращение обратного потока содержимого желудка. Во время активности конфликта территориального гнева, а также во время Эпилептоидного Криза сфинктер открывается, вызывая рефлюкс желудочного сока. Обратный ток желудочной кислоты может раздражать пищевод, но никогда не может вызвать рак пищевода, как утверждает ортодоксальная медицина.

Клетки желудка выделяют так называемый внутренний фактор, который помогает организму усваивать витамин В12 в тонком кишечнике. Витамин В12 необходим для производства красных кровяных телец. Таким образом, потеря клеток желудка во время активной фазы конфликта территориального гнева может вызвать **пернициозную анемию** (сравните с анемией, относящейся к Специальной Биологической Программе костей).

ФАЗА ИСЦЕЛЕНИЯ: во время первой части фазы исцеления (**PCL-A**) потеря ткани восполняется за счёт **пролиферации клеток**. В ортодоксальной медицине это может быть диагностировано как **«рак желудка»** или **«рак луковицы двенадцатиперстной кишки»** (сравните с раком желудка/двенадцатиперстной кишки, относящимся к большей части желудка и двенадцатиперстной кишки). Согласно Пяти Биологическим Законам, новые клетки нельзя рассматривать как «раковые клетки», поскольку увеличение количества клеток в действительности является процессом их пополнения. **Симптомами исцеления** являются **отёк** из-за скопления жидкости и **боль в желудке**, которая может длиться на протяжении всей фазы исцеления (при **PCL-A** и **PCL-B** боль носит не сенсорный характер, а боль от давления). Состояние, сопровождающееся воспалением, называется **гастритом**.

Воспаление желудочно-кишечного тракта (**гастроэнтерит**) с рвотой и диареей в просторечии называется **«желудочный грипп»**. Официальная медицина утверждает, что «инфекция» может быть вызвана многими вирусами, в том числе печально известным «Norwalk Virus»...

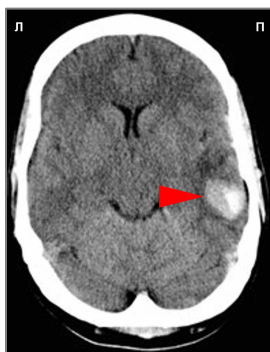Цитата: «Норуолкский вирус является частой причиной рвоты каждую зиму, и его часто называют „желудочным гриппом“ или „зимней рвотой“. Вирусные инфекции Norwalk были связаны со вспышками рвоты в таких учреждениях, как детские учреждения и учреждения длительного ухода, а также на круизных лайнерах, в лагерях, школах и домашних хозяйствах» (*Mount Sinai Hospital. Department of Microbiology*).

С точки зрения GNM, **вспышки желудочного гриппа**, вопреки распространённому мнению, вовсе не связаны с вирусами (которые никогда не были научно подтверждены), а скорее с конфликтами «неперевариваемого куска» и конфликтами территориального гнева, переживаемыми одновременно группой людей – жители города, сельские жители, члены семьи, коллеги, одноклассники, соседи по комнате, друзья, которые находятся в одной и той же среде гнева (дома, на работе, в детском саду, в школе, в домах престарелых и т. д.). Конфликты территориального гнева могут вовлекать большое количество людей. Неожиданные, расстраивающие политические решения, например, могут в целом регионе спровоцировать конфликтный шок, за которым после урегулирования конфликта последует вспышка «желудочного гриппа» среди пострадавшего населения. Поэтому **эпидемии желудочного гриппа** обычно возникают после стихийных бедствий, таких как наводнения или землетрясения, то есть после разрешения конфликта.

ПРИМЕЧАНИЕ. Употребление некачественной пищи также вызывает **расстройство желудка и рвоту** (сенсорное и экскреторное свойство). Однако, если можно исключить плохую пищу, рвота является положительным признаком того, что конфликт территориального гнева разрешился.

Эпилептоидный Криз проявляется в виде **острой резкой боли и спазмов (желудочная колика)**, если окружающие поперечно-полосатые мышцы желудка или привратника одновременно вовлечены в Эпилептоидный Криз (за исключением малой кривизны желудка и привратника, стенки желудка состоят из гладких мышц). **Кровотечение** (стул с чёрной смолой) требует немедленной медицинской помощи! **Рвота** также возникает во время Эпилептоидного Криза.

ПРИМЕЧАНИЕ: Все эпилептоидные кризы, **контролируемые сенсорной, постсенсорной или премоторной сенсорной корой**, сопровождаются **нарушением кровообращения, приступами головокружения, кратковременными нарушениями сознания** или **полной потерей сознания** (обморок или «отсутствие»), в зависимости от интенсивности конфликта. Другим характерным симптомом является **падение уровня сахара** в крови, вызванное чрезмерным использованием клетками головного мозга глюкозы (сравните с гипогликемией, связанной с островковыми клетками поджелудочной железы).



Эта компьютерная томография показывает скопление нейроглии в области мозга, которая контролирует малую кривизну желудка (**см. диаграмму GNM**), что указывает на то, что связанный с этим конфликт территориального гнева разрешён и что человек в настоящее время находится в фазе рубцевания **PCL-B** (как на уровне мозга, так и на уровне органов). В ортодоксальной медицине скопление глиии ошибочно считается «опухолью мозга».

Источник: www.learninggnm.com