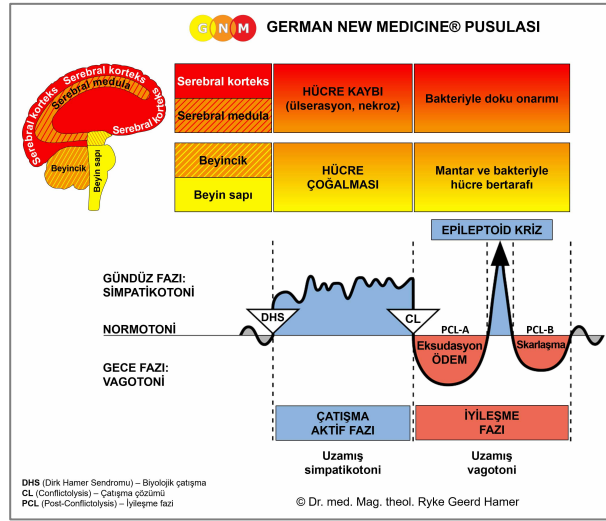




# BİYOLOJİK ÖZEL PROGRAMLAR

## ERKEK CİNSEL ORGANLARI

Yazan: Caroline Markolin, Ph.D.



**Prostat bezi**

**Prostatik kanallar**

**Germ hücreleri**

**Testisler (interstitium)**

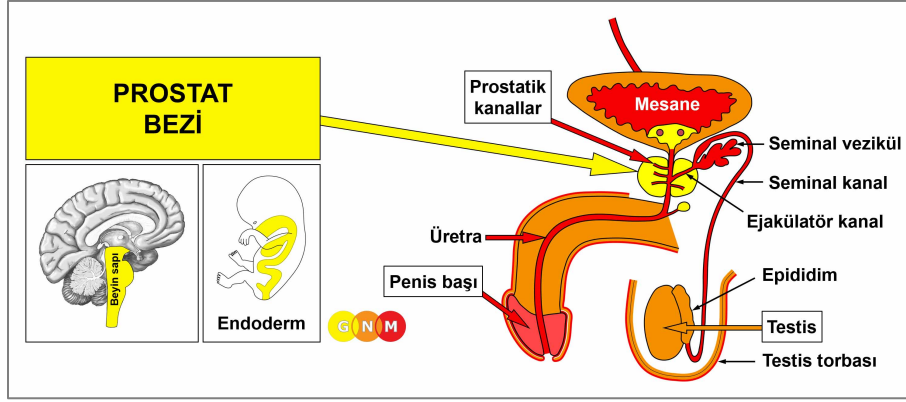
**Tunika vajinalis testis**

**Smegma üreten bezler**

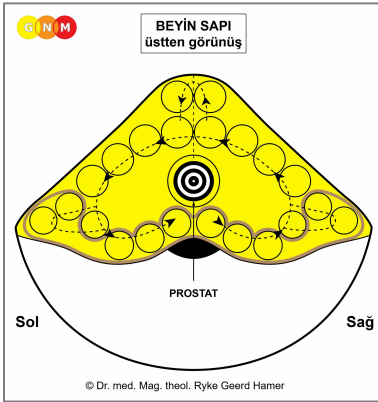
**Penis shaftı (corpora cavernosa)**

**Penis başı**

Rev. 1.01



**PROSTAT BEZİNİN GELİŞİMİ VE İŞLEVİ:** Prostat, mesanenin hemen altında erkek pelvisinde yer almaktadır. İdrarı ve meni taşıyan üretra, penis başına kadar uzandığı yerden prostatın merkezi boyunca geçer. Prostat bezinin temel işlevi meni sıvısının (seminal sıvı) salgılanmasıdır (salgılayıcı nitelik). Cinsel uyarılma sırasında meninin önemli bir kısmı, prostatik üretrayla birleşen ejakülatör kanala açılan bir keseye benzeyen seminal vezikülde de üretilir. Meni (seminal) sıvısı sperm hücrelerine enerji sağlar ve hareketliliğine yardımcı olur. Prostat salgısının bileşenlerinden biri, PSA-Prostat Spesifik Antijen diye bilinir (ayrıca bkz. “kadın prostatı” veya Skene bezi). Prostat sıvısı meniye tipik misk kokusunu veren kokuları içerir. Doğada meninin koku belirtecini yaydığı koku, kadının cinsel gücünü ve erkeğin gücünü uyarır. Prostat bezi bağırsak silindiri epitelinden oluşur, endodermden doğar ve bu yüzden beyin sapından kontrol edilir.



**BEYİN DÜZEYİ:** Prostat bezi **beyin sapının** merkezinden kontrol edilir.

**NOT:** Prostat bezi ve rahim, aynı beyin rölesini paylaşırlar.

**BİYOLOJİK ÇATIŞMA:** Üremedeki yaşamsal rolüyle uyumlu şekilde, prostat beziyle bağıntılı biyolojik çatışma üreme çatışmasıyla ilgilidir (kadınlardaki rahimle eşdeğer olarak). Bir erkek **üreme çatışmasını** örneğin sertleşme güçlüğü (erektil disfonksiyon) veya kısırlığa bağlı olarak, eşinin hamile kalamaması da dahil olmak üzere baba olamadığında (kadın kısırlığı) yaşayabilir. Vazektomi (cerrahi sterilizasyon), psiko-biyolojik düzeyde üstü kapalı şekilde bir üreme çatışmasını harekete geçirebilmektedir. Ayrıca erkekler kendi soyundan gelenlerin örneğin eşcinsel yönelimleri, tercihen çocuksuz kalmak istemeleri, düşüklüğü veya kürtajları sebebiyle çocuk sahibi olamadıkları zaman da bu çatışmayı yaşarlar. Erkek prostatı ayrıca bir **çiftleşme çatışması** veya **cinsellik çatışmasına** da karşılık gelir. İnsan dünyasında “çiftleşmemek” veya “çiftleşmeye izni olmamak”, cinsel reddedilme ve cinsel olarak istenmemeye karşılık gelir (rahim ağzıyla bağıntılı kadın çiftleşme çatışmasıyla karşılaştırın). Çiftleşme çatışmaları cinsel bir eşin kaybı ya da cinsel bir rekabet yoluyla (“bir kadın için kavga etmek”) etkin hale gelir. Cinsel eşinin bir başka erkeğe çekildiğini görme ve özellikle rakibi daha gençse veya daha güçlüyse, erkeğin korkusu zaten çatışmayı tetikleyebilir. Buna ek olarak prostat, “bir kadınla çirkin bir çatışma” olarak deneyimlenen bir **cinsiyet çatışmasıyla** da ilişkilidir. Bir kadının boyunduruğunda kontrol edilmek veya aşağılanmak (zorba bir eş veya anne) ya da kadın bir otorite tarafından alçaltılmak (gözetmen, yargıç, avukat, doktor, polis vb.), doğrudan erkeğin prostatına gidebilir. Garezli bir boşanma, vesayet kavgaları, duygusal veya finansal tacizler, diğer muhtemel çatışma senaryolarıdır. Daha geniş anlamda prostat

bağıntılı çatışmalar erkekliğin kendisiyle, yani bir erkek-bir aşık-bir koca veya evi geçindiren olarak görülmemekle ilişkilidir.

**NOT:** Normal hormon seviyesinde olan yani, testosteron seviyesi östrojen seviyesinden daha yüksek olan bir erkek; cinsel bir çatışmayı prostatı etkileyen *eril bir cinsel çatışma* olarak yaşar. Düşük testosteron seviyesiyle; erkek bu çatışmayı serebral korteksin sol temporal lobundan kontrol edilen kalp toplardamarlarıyla ilişkili *dışil bir cinsel çatışma* olarak algılar (bkz. Cinsiyet, Yanallık (el kullanım durumu) ve Hormonal Durum İlkesi).

Düşük testosteron seviyesi olan bir erkek artık biyolojik anlamda bir alan çatışması (alandaki korku çatışması, alan kaybı çatışması, alanda öfke çatışması, alan işaretleme çatışması) yaşayamayacaktır. Dr. Hamer; *bir dışıyla* ilgili (alandaki) korku, (alandaki) öfke, (alandaki) kayıp veya (alan) işaretleme çatışmasının, bu nedenle prostatı da etkilediğini saptamıştır.

**ÇATIŞMA AKTİF FAZI:** DHS ile başlayarak çatışma aktif fazı sırasında prostat bezi hücreleri, çatışmanın yoğunluğuyla orantılı olarak çoğalır. **İlave hücrelerin biyolojik amacı;** cinsel eşin müsait olduğu bir zamanda kadını hamile bırakma şansını artırmak için meni miktarını artırmaktır. Uzamış bir çatışma etkinliğinde (askıda kalmış çatışma), süregelen hücre çoğalmasının sonucunda **prostat kanseri** olarak adlandırılan bir kitle (salgılayıcı tip) gelişir (prostat kanallarıyla bağıntılı “prostat kanseri” ile karşılaştırınız). Eğer hücre bölünme oranı belli bir limiti aşarsa, geleneksel tıp bu kanseri “kötü huylu” olarak değerlendirir.

Prostat kanseri için standart tedavi olan hormon terapileri, testosteron gibi erkek hormonlarının üretimini (androjenlerin prostat kanseri hücrelerinin büyümesini uyardığı varsayımına dayanarak) baskılayarak yoluyla “kanserin büyümesini yavaşlatmayı” amaçlamaktadır. İlaçların yan etkileri sertleşme sorunları, göğüslerde hassasiyet ve sıcak basmalarıdır. “Terapi”nin görünüşte işe yaramasının sebebi, hormonal müdahalenin, bir erkeğin biyolojik kimliğini değiştirmesidir. Sonuç olarak orijinalinde erkeğe dair olan çatışma (üreme çatışması, çiftleşme çatışması, cinsiyet çatışması), erkeklikle ilgisiz hale gelir ve prostat tümörü küçülür.

Çatışma etkinliği sırasında, prostat bezindeki hücre çoğalmasıyla aynı oranda **PSA düzeyi artar.**

**NOT:** Açıkçası “**PSA-Prostat Spesifik Antijen**” tanımı yanlış bir adlandırmadır çünkü PSA denilen; aynı zamanda karaciğerde, akciğerlerde veya tükürük bezlerinde de üretilir. Bu durum, prostatı alınmış olan erkeklerin neden hala yüksek PSA düzeyine sahip olduğunu açıklamaktadır. Hatta göğüs ve Skene bezi gibi kadın organları da “PSA” üretir.

Geleneksel tıp PSA’yı bir tümör belirteci olarak kullanır ki; 4 ng/ml üzerindeki serum PSA düzeyi “anormal” olarak değerlendirilir. Bu görüş birliği çerçevesinde; tıpkı mamografinin uygulanmasıyla kadınlarda meme kanserinin en sık rastlanan olması gibi, prostat kanseri de hızlıca erkeklerde önde gelen bir kanser olmuştur.

### PSA Taramasının Sorgulanması

En son araştırmaya göre *American Society of Clinical Oncology* ve *American College of Physicians* “prostat kanseri taramaları açısından PSA testlerinin yararlarının, taramaya bağlı ve takibeden gereksiz tedavilerle ilişkili zararına değip değmediği konusu belirsizdir” sonucuna varmıştır. (*Journal of Clinical Oncology*, Ağustos 2012)

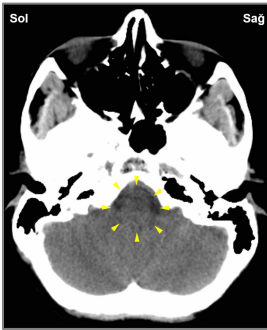Çoğu zaman pozitif bir PSA testi ve takibeden prostat kanseri teşhisi, radyasyon tedavisine veya **ameliyata** yol açar. Radikal bir prostatektomi (prostatın alınması) sonrasında çoğu erkek idrar kaçırma ve sertleşme güçlüğü yaşar ve dolayısıyla bu da prostata en yakın kemikleri etkileyen öz-değersizlik çatışmalarına yol açar. Bu yüzden akciğer kanserinin (ölüm korkusu çatışması) yanında kasık kemiği ve bel omurgasındaki kemik kanserleri, erkeklerde en sık karşılaşılan ikinci kanserdir. Bunun “göç eden kanser hücreleri” (“metastaz”) ile hiç bir ilgisi bulunmamaktadır.

Eğer prostat tümörü prostat bezinin **yanal loblarında** bulunursa, bu genellikle bir “kansere” olarak teşhis edilir. **İyi huylu prostat hiperplazisi** (iyi huylu prostat büyümesi) olarak bilinen şey, genel olarak **prostat bezinin büyümesine** neden olan prostat bezinin merkez kısmındaki hücrelerin çoğalmasındır (aynı teşhis standardı, rahim ile bağıntılı endometriyal hiperplazi için de geçerlidir). Tipik olarak hücre çoğalması düz zeminde gerçekleşir (prostat kanallarıyla bağıntılı prostat büyümesi ile karşılaştırın). Eğer şişkinlik üretraya (idrar borusu) baskı yaparsa, çok az miktarda idrar çıkışıyla **idrara akışı gecikmeli ve yavaş** (ayrıca bkz. iyileşme fazı). Dr. Hamer’a göre, prostat büyümesi prostat bağıntılı bir çatışma daha genel bir “mesale” haline geldiğinde ortaya çıkar. Örneğin bir erkek eskisi kadar kadınları cezbetmediğini hissettiğinde. Ayrıca bir erkek yaşlandığında testosteron düzeyi azalır ve cinsel dürtüsü de öyle. Bu durum yaşlanma sürecinin doğal bir parçasıdır. Ancak “cinsel ilişki kurma” baskısı (kişinin kendine yaptığı baskı dahil), kolaylıkla bir çiftleşme çatışmasına sebep olabilir. Bunların hepsi neden “iyi huylu prostat büyümesinin” öncelikle yaşlı erkeklere atfedildiğini ve PSA düzeyinin yaşlandıkça arttığını açıklayan etkenlerdir. Ancak değişiklikler *her zaman* bir biyolojik çatışmayla bağlantılıdır. Yaşlandıkları zaman her erkeğin yüksek PSA düzeyi olmamasının nedeni budur.

**İYİLEŞME FAZI:** Çatışma çözümünü takiben (CL), mantar veya TB gibi mikobakteriler, artık ihtiyaç duyulmayan hücreleri ortadan kaldırırlar. Hücre (tümör) yıkımı sırasında üretilen **akıntı**, üretra yoluyla dışarı atılır. Bu yüzden **idrara bulanıktır** ve muhtemelen kanla karışıktır (idrarda kana dair; ayrıca bkz. mesane trigonu, mesane mukozası, renal pelvis ve idrar yolları ve böbrek parenkimi ile bağıntılı iyileşme fazı). Bunun yanısıra meni boşaltımı sırasında da kan bulunabilir. İyileşme sürecine **gece terlemeleri** eşlik eder. İltihaplanma ile birlikteyse bu durum **prostatit** (prostat iltihabı) olarak adlandırılır. Erkek genital organlarını kapsayan **kandidiyaz**; prostat bezinden, smegma üreten bezlerden veya penisi ve testis torbalarını (erbezleri) kaplayan alt deriden kaynaklanır.

Askıda kalmış bir iyileşme ile yani iyileşmenin sürekli olarak çatışma nöksleriyle kesintiye uğradığı durumda, uzamış çözümlenme süreci prostat bezi dokusunda kayıpla sonuçlanır. Meni sıvısı üretiminin eksikliği, **kuru orgazmın** yani meni boşaltmaksızın orgazmın altında yatan sebeptir (ejakülatör kanallarla bağıntılı kuru orgazmıla karşılaştırın). Aynıısı, prostatın ameliyatla alınması halinde de meydana gelir.

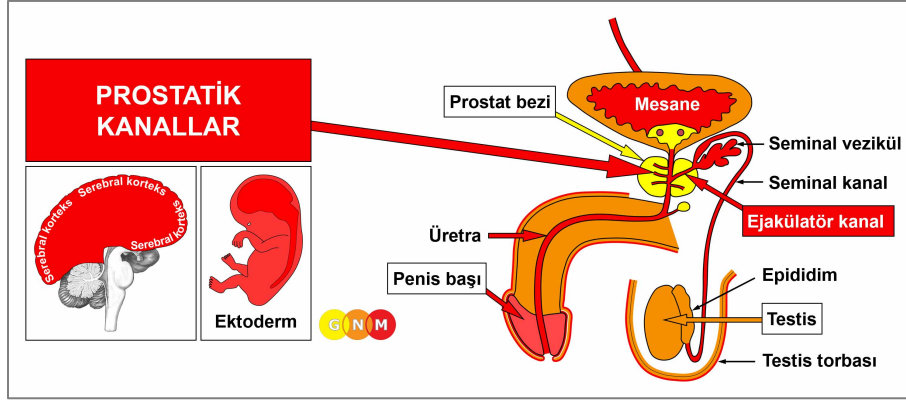
Eğer şişkinlik prostatik üretra üzerine baskı yapan bir yerdeyse, bu **gecikmeli ve yavaş idrara çıkmaya** sebep olur (ayrıca bkz. çatışma aktif fazı). Büyük bir şişkinlik, idrarın böbreklere geriye akmasına yol açacak şekilde üretrayı tamamen sıkıştırabilir. Üretra tıkanıklığı oluşursa Dr. Hamer, iyileşme süreci tamamlanıncaya ve normal idrar akışına geri dönülünceye kadar bir sonda kullanılmasını tavsiye etmektedir (ayrıca bkz. üretrayla bağıntılı idrar yolu tıkanıklığı).



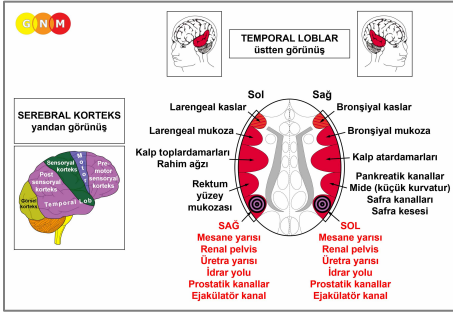
Bu beyin tomografisi, prostat kanserinin iyileşme fazında olan bir erkeğe aittir. Prostat bezi rölesindeki (bkz. **GNM diyagramı**) sıvı birikimi (**PCL-A**), iyileşen organdaki şişkinliğe (ödem) paralel olarak meydana gelmektedir.

İyileşme fazının tamamlanmasından sonra prostat bezi normal boyutunu yeniden kazanır ve **PSA düzeyi normale geri döner**. Ancak tekrarlayan çatışma nöksleri ile PSA düzeyi, yeniden etkinleşen çatışmanın derecesiyle eşzamanlı olarak yukarı ve aşağı dalgalanır.

Aşırı derecede antibiyotik kullanımı nedeniyle tahrip edilmeleri yüzünden **eğer gerekli olan mikroplar çatışmanın çözümü anında ortamda mevcut değilse**, ilave olan hücreler yerinde kalır. Çözünemeyen tümör en sonunda sarmalanır. Sonuçta gecikmeli idrara çıkma, sürekli hale gelir. **PSA düzeyi yükselmeye devam eder!** Eğer tümör üretrayı tıkarsa, ameliyat kaçınılmazdır.



**PROSTATİK VE EJAKÜLATÖR KANALLARIN GELİŞİMİ VE İŞLEVİ:** Prostatik kanallar prostat içerisinde yer alır. Bunlar prostat bezi tarafından salgılanan sıvıyı üretranın prostat kısmına, seminal vezikülden gelen meni sıvısıyla salgıların birbirine karıştığı yere taşırlar. Seminal vezikülden gelen sıvıları ve testislerden gelen spermleri taşıyan iki ejakülasyon kanalı da yine üretraya açılır. Boşalma sırasında meni, penis ucundaki üretral açıklık yoluyla dışarı atılır. Prostat ve ejakülasyon kanallarının duvarları düz kaslarla donatılmıştır. “Besin lokmasını” bağırsak kanalı boyunca peristaltik hareketle hareket ettiren bağırsak kaslarına eş değer şekilde, prostatik ve ejakülasyon kanallarının düz kasları da “meni lokmasının” akışını ve dışarı atılmasını kolaylaştırmaktadır. Prostatik ve ejakülasyon kanallarının iç astarı yassı epitelden oluşur, ektodermden doğar ve bu nedenle serebral korteksten kontrol edilir.

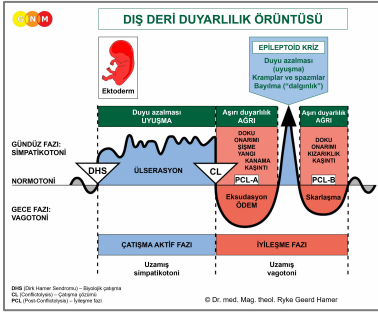


**BEYİN DÜZEYİ:** Prostatik ve ejakülasyon kanallarının epitel astarı **temporal loblardan (post-sensoryal korteksin bir kısmı)** kontrol edilir. Prostatın sağ yarısındaki prostat kanalları ve sağ ejakülasyon kanalı; korteksin sol tarafından, prostatın sol yarısındaki prostat kanalları ve sol ejakülasyon kanalı da sağ kortikal yarı küreden kontrol edilmektedir. Dolayısıyla beyinden organa çapraz bir karşılıklı ilişki bulunmaktadır.

**NOT:** Prostatik kanallar, ejakülasyon kanalları, renal pelvis, idrar yolları, mesane ve üretra aynı beyin rollerini ve bu yüzden aynı biyolojik çatışmayı paylaşırlar.

**BIYOLOJİK ÇATIŞMA:** Prostatik kanallar ve ejakülasyon kanallarıyla ilgili biyolojik çatışma, üretra ile aynıdır yani **alan işaretleme çatışmasıdır**. Bu haliyle işaretleme çatışması, cinsel bir ayrıntı veya ayırdedici bir “prostat nitelik” taşımaktadır. Bir erkek örneğin eski eşi çocuklarını görmesine izin vermediğinde veya alanı bir cinsel rakip ya da baskıcı bir kadın tarafından işgal edildiğinde bu çatışmayı yaşar. Ejakülasyon kanalları ayrıca bir **boşalma çatışmasıyla** da bağlantılıdır (ayrıca bkz. “boşalamamak, boşalmaya izni olmamak veya boşalmak istememek” ile ilgili üretra (örneğin erken boşalma)).

Evrimsel gerekçelendirme doğrultusunda **alan çatışmaları, cinsellik çatışmaları ve ayrılık çatışmaları**, **sensoryal, pre-motor sensoryal ve post-sensoryal korteksten** kontrol edilen ektodermal organlarla ilgili ilksel çatışma temalarıdır.



**Prostatik kanalların Biyolojik Özel Programı**, çatışma aktif fazı sırasında ve Epileptik Krizde duyu azalması ve iyileşme fazında da aşırı duyarlılık ile **DIŞ DERİ DUYARLILIK ÖRÜNTÜSÜNÜ** takip eder.

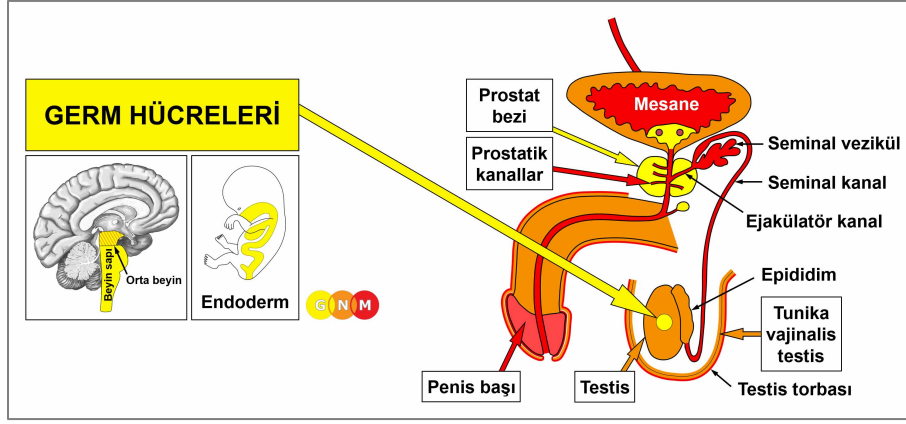
**ÇATIŞMA AKTİF FAZI:** Çatışma etkinliğinin süresi ve derecesiyle orantılı olarak prostatik kanalların veya ejakülatör kanalların astarında **ülserasyon (hücre kaybı)**. **Hücre kaybının biyolojik amacı**, (cinsel) alanı daha iyi işaretleyebilmesi için sperm akışını geliştirmek üzere kanalların genişletilmesidir.

**İYİLEŞME FAZI:** İyileşme fazının ilk aşaması (**PCL-A**) sırasında prostatik kanallardaki hücre kaybı, ödeme (sıvı birikimi) bağlı şişkinlikle birlikte **hücre çoğalması** yoluyla yenilenip tazelenir. Etkin olan bir terkedilme veya varoluş çatışması (SENDROM) nedeniyle ortaya çıkan su tutulumu şişkinliği artırarak **prostat büyümesine** neden olur. Çatışma nüksleri, iyileşme sürecinin tamamlanmasını geciktirir. **NOT:** Prostat beziyle bağıntılı prostat büyümesinin tersine, PSA düzeyi normal aralıkta kalır.

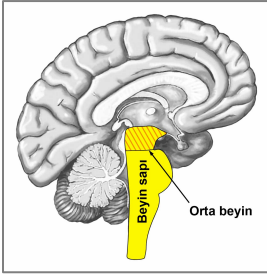
Önceki çatışma aktif fazı yoğun ve uzun sürmüştü, iyileşmenin ilk aşamasında (**PCL-A**) ortaya çıkan bol miktardaki hücre artışı, **intraduktal prostat kanseri** olarak teşhis edilir (prostat beziyle bağıntılı prostat kanseri ile karşılaştırınız). Beş Biyolojik Yasaya dayanarak bu yeni hücreler, hücre artışı gerçekte yenileyip tazeleyici bir süreç olduğundan, "kansere hücre" olarak değerlendirilemezler.

**Bel soğukluğu da** (bkz. üretral bel soğukluğu-gonorrhea) prostat kanallarından kaynaklanabilir. Eğer belirtiler (iltihap, akıntı) daha az şiddetliyse, bu duruma genellikle **prostatit** teşhisi konur.

**Ejakülatör kanal tıkanıklığı**, iyileşme sırasında kanalların birinde veya her ikisindeki şişkinliğe bağlı olarak ortaya çıkar. Çatışma bağıntılı yollar ve çatışma nüksleri, iyileşme sürecini uzatır. Ejakülatör kanal tıkanıklığı **kuru orgazmın** (prostat beziyle bağıntılı kuru orgazmı karşılaştırınız) ve erkek kısırlığının (ayrıca bkz. testislerle bağıntılı erkek kısırlığı) altında yatan bir sebeptir.



**GERM HÜCRELERİNİN GELİŞİMİ VE İŞLEVİ:** İnsan üreme organlarında germ hücreleri, gametleri (sperm ve yumurtalar) meydana getiren hücrelerdir. İlkel germ hücreleri ilk önce, gelişmekte olan bağırsak yoluyla yeni eşey bezlerine (gonadlar-testisler ve yumurtalıklar) göç ettikleri yerdeki embriyonun yumurta kesesinde ortaya çıkar. Testislerde germ hücreleri, sperm için öncül olan spermatogoni (salgılayıcı nitelik) oluşturur. Ergenlikle başlayarak spermatogoni, olgun sperm hücrelerine doğru gelişir. Spermatogenez denilen bu süreç, her testisin **seminifer (sperm üreten) tübülünde** gerçekleşir ve yaşlılığa kadar devam eder (oogenez, kadın yumurtalıklarındaki yumurta üretimi, yalnızca menopoza kadar devam eder). Germ hücreleri endodermden doğar ve orta beyinden kontrol edilir.



**BEYİN DÜZEYİ:** Erkek (ve dişi) germ hücreleri, beyin sapının en dış kısmında yer alan **ortabeyinden** kontrol edilir. Sağ testisteki germ hücreleri ortabeynin sağından, sol testisteki germ hücreleri sol taraftan kontrol edilir (testislerin interstiyel (dokular arası) hücreleri ile karşılaştırın).

**BİYOLOJİK ÇATIŞMA:** Germ hücrelerine ilişkin biyolojik çatışma **derin bir kayıp çatışması**, genellikle bir çocuğun kaybıdır (testislerle bağıntılı kayıp çatışması ile karşılaştırın).

**ÇATIŞMA AKTİF FAZİ:** Çatışma aktif fazı sırasında, testislerde **testis teratomu** (salgılayıcı tip) veya **germ hücresi tümörü** gelişir (ayrıca bkz. kadınlarda yumurtalık teratomu). Teratomanın önemi, dünyanın en eski çağlarına özgü döllenmesiz üreme, partenogenez yeteneğine ilişkindir. **İlave olan germ hücrelerinin biyolojik amacı**, bir yavrunun kaybının yarattığı aciliyet durumunda daha hızlı üremeyi kolaylaştırmaktır. Geleneksel tıpta "kötü huylu teratoma", **testis kanseri** olarak sınıflandırılmaktadır (testislerle bağıntılı "testis kanseri" ile karşılaştırınız); "kötü huylu bir germ hücre tümörü", **seminoma** olarak da adlandırılır.

**NOT:** Teratomanın gelişimiyle birlikte meydana gelen hücre artışı, fetüsün gelişiminde oluşanla aynıdır. Hamileliğin ilk üç ayı boyunca hücre artışı, simpatikotonide (çatışma aktif fazı), hücre artışı gösteren **eski beyinden kontrol edilen organların ilkesini izler**. Gebeliğin dördüncü ayından başlayarak hücre artışı, vagotonide (iyileşme fazı) hücre artışı gösteren **serebrum kontrollü organların örüntüsünü izler**.



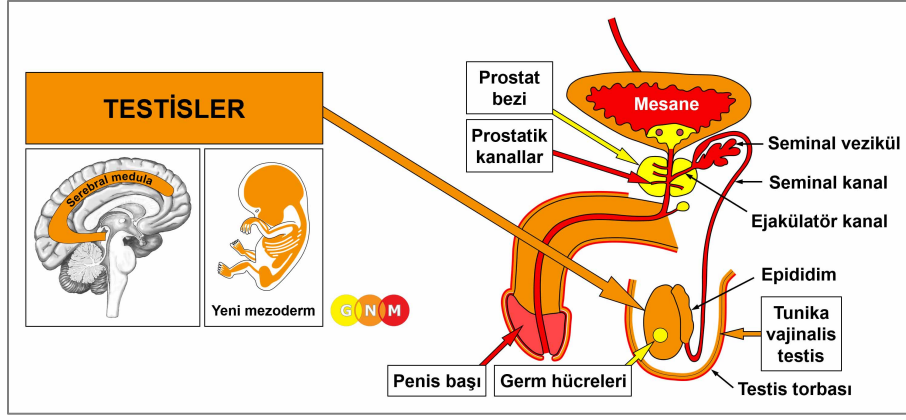
**İYİLEŞME FAZI:** Çatışma çözümüyle (CL) teratoma yavaş yavaş büyümeyi durdurur çünkü embriyonik doku ataklarla gelişir ("fetal gelişme atağı"). İyileşme fazı süresince mantar veya TB bakterisi gibi mikobakteriler ortamda bulunmaları halinde teratomu parçalayabilir. İltihapla dolu olan şişkinlik, **testis apsesi** olarak kendini gösterir. İyileşme sürecine **gece terlemeleri** eşlik eder. Eğer teratom yerinde kalırsa, kitle enkapsüle olur (sarmalanır). **Dermoid kist** denilen sarmalanmış bir teratom, dikkat çekici şekilde saç, diş veya kemik gibi yapılar içerebilir. Teratomlar veya dermoidler, omurga (spinal) bölgesinde yani, testislerin cenin gelişimi sırasında ortaya çıktıkları yerin çok yakınında da bulunabilirler.



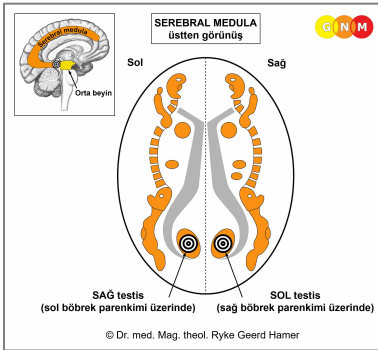
"Yeni Tıbbın keşfi oğlum Dirk'ün ölümüyle başladı. Dirk, 18 Ağustos 1978'de Adriyatik adası Cavallo yakınında İtalyan kraliyet prensi Savoylu Emanuel tarafından vuruldu. Üç buçuk ay sonra 7 Aralık 1978'de yaralarına yenildi ve Heidelberg Üniversite kliniğinde kollarımda öldü...



... şimdi fark ediyorum ki o gün, testis kanserine yol açan derin bir kayıp çatışması yaşamıştım. Biyopsi, testis teratomunu gösteriyordu. O zaman ameliyat oldum. Bugün Kanserin Demir Kuralının anlayışıyla, kesinlikle bunu yapmazdım..." (Ryke Geerd Hamer)



**TESTİSLERİN GELİŞİMİ VE İŞLEVİ:** Erkek fetüste testislerin gelişimi karın boşluğundaki üst bel bölgesinde, yaklaşık olarak kadın yumurtalıklarıyla aynı bölgede başlar. Gebeliğin yedinci ayı civarında testisler, testis torbasına iner. Batın organlarını kaplayan periton gibi, peritoneal bir tabaka (tunika vajinalis testis) testisleri korumak için kaplar. Testisler, testosteronun yanı sıra az miktarda östrojen üretiminden sorumlu olan germ hücreleri ve interstiyel hücreler (Leydig hücreleri) içerir. Testosteron, germ hücrelerinin başı ve kısa bir kuyruğu olan olgun sperm hücrelerine dönüşümü için gereklidir. Kuyruk spermin penisin yüzeyindeki epididime doğru ilerlemesini sağlar ve orada bir aya kadar depolanırlar. Bir erkek cinsel olarak uyarıldığında, spermier seminal kanala girer. Prostat bezinden ve seminal veziküllerden gelen seminal sıvıyla karışarak, meni uretraya boşalır ve boşalma (ejakülasyon) sırasında dışarı atılır. Testisler yeni mezodermden doğar ve bu nedenle serebral meduladan kontrol edilir.



**BEYİN DÜZEYİ:** Testisler **serebral meduladan**, ortabeyinle birleştiği bölgeden kontrol edilir. Sağ testis beyin sol tarafından kontrol edilir; sol testis sağ beyin yarı küresinden kontrol edilir. Dolayısıyla beyinden organa, çapraz bir karşılıklı ilişki bulunmaktadır.

**NOT:** Testisler ve yumurtalıklar aynı beyin rollerini paylaşırlar.

**BIYOLOJİK ÇATIŞMA:** Testislerle bağıntılı biyolojik çatışma, sevilen birinin kaybıyla ilgili **kayıp çatışmasıdır** (ayrıca bkz. yumurtalıklarla bağıntılı kayıp çatışması). Karşılaştırmalı olarak erkek germ hücreleriyle bağıntılı kayıp çatışmasının doğası daha eski çağlara özgüdür. Sevilen birini kaybetme korkusu bile, zaten çatışmayı tetikleyebilir. Aynı şey evcil bir hayvanın kaybı için de geçerlidir. Yakın birinden ayrılık veya ölümü sonrasında sürekli kendini suçlama, çatışmayı etkin halde tutabilir. Bir kayıp çatışması ayrıca eşin ya da bir arkadaşın sadakatsizliği, aldatması veya bir tartışma yoluyla da harekete geçebilir. **NOT:** Testislerle bağıntılı kayıp çatışması yalnızca bir kişi veya evcil hayvanla ilgilidir. Ev ya da iş kaybıyla ilgili DEĞİLDİR (bkz. alan kaybı çatışması).

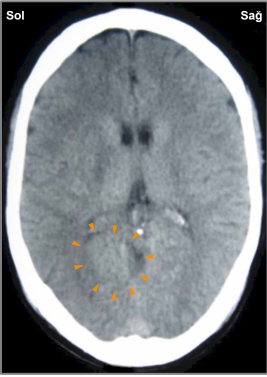
**ÇATIŞMA AKTİF FAZİ:** Testislerde, testis torbasında hafifçe çekilme olarak fark edilen **nekroz (hücre kaybı)**. Testosteron üreten hücrelerdeki azalma nedeniyle **sperm üretiminde azalmayla** sonuçlanan **testosteron düzeyinde düşme** (ayrıca bkz. bir çatışmayla bağıntılı hormonal dengesizliğe bağlı olan düşük testosteron). Süregelen çatışma etkinliği bu nedenle en azından çatışma çözülünceye kadar **kısırlığa** sebep olabilir.

**NOT:** Sağ veya sol testistisin etkilenmesi, erkeğin el kullanımına ve çatışmanın anne/çocuk ya da eş ile bağlantılı olup olmadığı tarafından belirlenir.

**İYİLEŞME FAZI:** Çatışma çözümüyle başlayarak (CL), doku kaybı yeni hücrelerle yenilenip tazelenir. **İyileşme belirtileri** testislerde **ağrı** ve **şişkinliktir**. Testislerdeki bir yangı veya “enfeksiyon” (bakterinin iyileşmeye yardım ettiğinin işareti), **orşit** (orchitis) olarak adlandırılır. Geleneksel tıp ergenlik yaşlarında “kabakulak” geçiren yetişkin erkeklerin testis iltihabı geliştirme riski bulunduğunu ve bunun sonucu olarak kısır kalabileceklerini iddia etmektedir. Ancak bu teori neden sözde “kabakulak virüsünün” yalnızca testislere, neden sağ veya sol testise ya da her ikisine birden saldıracağını açıklamamaktadır. Bununla birlikte, “kabakulağın kısırlığa yol açacağı” mitine dayanarak baba olunamayacağına dair hissedilen stres, kesinlikle bir kayıp çatışmasını tetikleyebilir.

Testislerin iyileşmesiyle ilgili özel bir belirti, bir **TESTİS KİSTİNİN** gelişmesidir. İyileşmeyi kesintiye uğratan herhangi bir çatışma nüksü olmaması halinde, sürecin tamamlanması dokuz ayı alır (ayrıca bkz. yumurtalık kisti, böbrek kisti ve adrenal kist). Kistin oluşması bir kaç aşamada gerçekleşir.

**PCL-A** sırasında, nekroz bölgesinde içi sıvı dolu bir kapsül veya kist oluşur. Çatışma aktif fazı sırasında oluşan hücre kaybını yenilemek için, kistin içerisinde testis hücreleri çoğalır. Bu erken aşamada, kan sağlayabilmek için kist kendisini komşu dokuya yapıştırır. Bu devrede farkedildiğinde bu “kitleye” genellikle bir **testis kanseri** veya **Leydig hücreli tümör** teşhisi konur (germ hücreleriyle bağıntılı testis kanseri ile karşılaştırın). Beş Biyolojik Yasaya dayanarak bu yeni hücreler “kanser hücreleri” olarak değerlendirilemez çünkü gerçekte bu bir tazelenip yenilenme sürecidir.

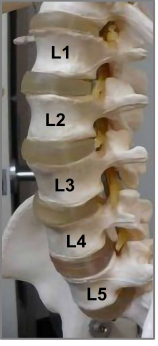


Bu beyin tomografisi, organ düzeyinde bir testis kistiyle ilişkili olarak beyinde sağ testisi (bkz. [GNM diyagramı](#)) kontrol eden bölgedeki belirsiz, kısmen ödemli Hamer Odağını göstermektedir. Sağ elini kullanan bir erkek için kayıp çatışması eşle, sol elini kullanan içinse annesi veya çocuğu ile bağıntılıdır.

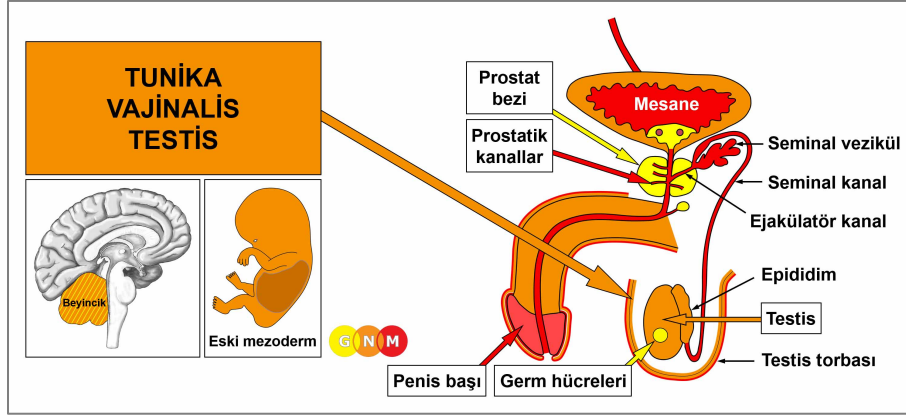
Epileptoid Kriz sonrasında kist, sıvısının çoğunu kaybeder. **PCL-B**'de **kist** sertleşir, komşu dokudan kendini ayırır ve kan damarlarıyla donatılmış olarak **kendisini testislerin hormon üreten işlevine tümüyle entegre eder**. **Biyolojik amaç** da tam olarak budur. Kistin sağladığı artan testosteron üretimi, bir kadını cezbederek eşinin veya çocuğunun kaybını telafi etmek ve yeni yavrular üretmek üzere erkeği daha eril ve daha üretken kılacak ideal duruma getirir

**NOT:** Testisler dahil olmak üzere, **yeni mezodermden türeyen tüm organlar** (“ihtiyaç fazlası grup”), **biyolojik amacı, iyileşme fazının sonunda gösterirler**. İyileşme sürecinin tamamlanmasından sonra, benzer bir çatışmaya daha iyi hazırlıklı olmayı sağlayacak şekilde, bu organ ve dokular eskisinden daha güçlü hale gelir.

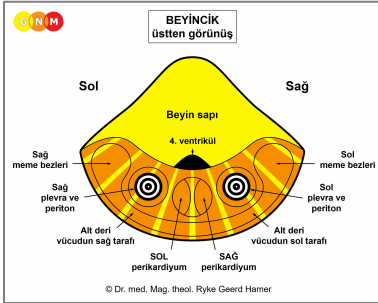
Eğer sıvı veya yarı sıvı kistteki baskı çok kuvvetliyse, **kist patlayabilir**. Testislere alınan bir darbe, araştırma için biyopsi veya zamansız ameliyat yırtılmaya sebep olabilir. Kist patladığında içindeki sıvı testis torbasına akar ve yeni kistlerin oluşumuyla sonuçlanır! Bu nedenle Dr. Hamer’a göre, bir testis kistinin **ameliyatı**, ancak kist tam olarak olgunlaştığında (sertleştiğinde) gerçekleştirilmelidir.



Testis kanserli erkeklerde lenfoma veya kemik kanserine sıklıkla üst bel omurlarında rastlanır. Yanlış şekilde bunların testislerden gelerek “metastazla sonuçlandığı”, yorumlanmaktadır. Gerçekte, büyüyen bu lenf nodları, kanser teşhisi tarafından tetiklenen, bir erkek olarak “değersizleşme” hissiyle ortaya çıkan öz-değersizlik çatışmasıyla bağıntılıdır. Lenfoma bel omuru (L2) bölgesinde, testislerin orjinalinde konumlandığı yerde gelişir. Eğer öz-değersizlik çatışması şiddetli yaşanır, bel omurgasını etkiler.



**TUNİKA VAJİNALİS TESTİSİN GELİŞİMİ VE İŞLEVİ:** Hamileliğin yedinci ayından başlayarak testisler, karın boşluğundan kasık kanalına doğru hareket eder ve inerlerken peritoneal dokunun bir kısmını (karın zarı) çeker. Kasık kanalı doğumdan kısa süre sonra kapanır. Testisleri kaplayan peritoneal tabaka, tunika vajinalis testis olarak bilinir. Sıvı dolu zarı, organın desteklenmesi ve korunmasına yardım eder. Peritonun bir parçası olarak tunika vajinalis testis eski mezoderminden doğar ve bu nedenle beyincikten kontrol edilir.



**BEYİN DÜZEYİ:** Beyincikte sağ testisin tunika vajinalisi beyincığın sol tarafından, sol testisin tunika vajinalisi ise sağ beyincik yarı yüresinden kontrol edilir. dolayısıyla beyinden organa çapraz bir karşılıklı ilişki bulunmaktadır. **NOT:** Orjinalinde tunika vajinalis peritonun bir parçası olduğu için, kontrol merkezleri periton rölelerine gömülüdür.

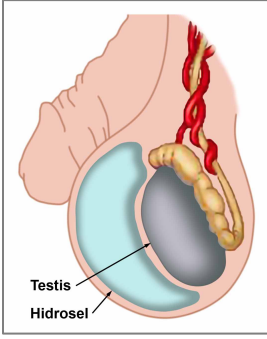
**BIYOLOJİK ÇATIŞMA:** Tunika vajinalisle bağıntılı biyolojik çatışma **testislere karşı saldırı çatışmasıdır**. Böylesi bir saldırı çatışması örneğin bir kaza sırasında, sporda (hokey, futbol) veya testislere beklenmedik bir tekme ile yaşanabilir. Sözel tehditler de ("taşaklarına vuracağım!") aynı etkiyi yapabilir. Organın bütünlüğüne bir "saldırı" olarak algılanan bir testis kanseri teşhisi veya ameliyatı da çatışmayı tetikleyebilir.

Evrimsel gerekçelendirme doğrultusunda, **saldırı çatışmaları** eski mezoderminden türeyen ve **beyincikten kontrol edilen organlarla** ilişkili ilksel çatışma temasıdır.

**ÇATIŞMA AKTİF FAZİ:** DHS ile başlayarak çatışma aktif fazı sırasında tunika vajinalis hücreleri çoğalır. **Hücre çoğalmasının biyolojik amacı** testisleri ilerideki saldırılardan korumak için peritoneal tabakayı kalınlaştırmaktır. Uzamış çatışma etkinliği ile, ilave olan bu hücreler bir yumru halini alır ve geleneksel tıp tarafından kötü huylu bir **testiküler mezotelyoma** olarak değerlendirilir (ayrıca bkz. peritoneal mezotelyoma, omental mezotelyoma ve perikardiyal mezotelyoma).

**NOT:** Sağ veya sol testisin etkilenmesi, erkeğin el kullanımı ve çatışmanın anne/çocuk ya da eş ile bağıntılı olması tarafından belirlenir. Yerel bir çatışma, "saldırılan" testisi etkiler.

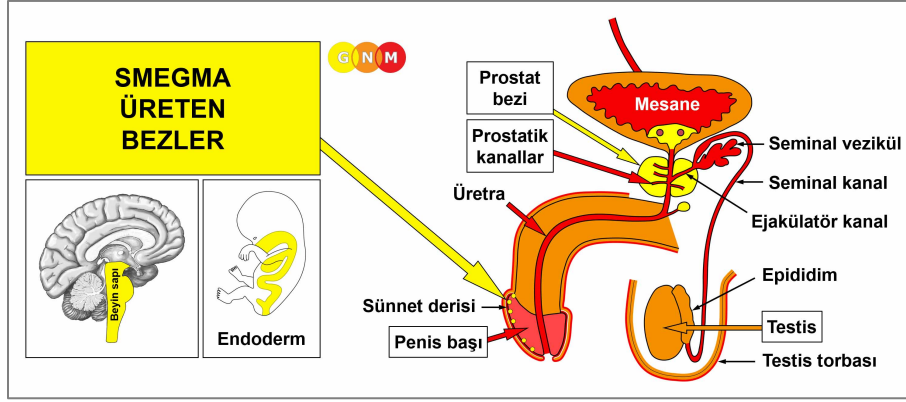
**İYİLEŞME FAZI:** Çatışma çözümünün takiben (CL), mantar ve TB gibi bakteriler, artık ihtiyaç kalmayan hücreleri ortadan kaldırır. **İyileşme belirtileri** şişkinlik sebebiyle **ağrı** ve **gece terlemeleridir**.



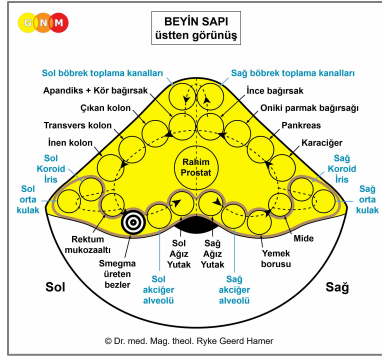
SENDROM'a bağlı su tutulumu ile tunika zarında depolanan ilave sıvı **hidrozel** denilen ("testislerdeki su") duruma neden olur. Bununla birlikte testislerdeki bir yaralanma da ayrıca hidrozele sebep olabilir.

Eğer doğumdan sonra kasık kanalı tamamen kapanmamışsa, karın boşluğunun peritonunda biriken sıvı (bkz. assit), testis (erbezi) torbasına sızarak hidrozele yol açar. Ayrıca doğru dürüst kapanmamış olan bir kasık kanalı kasıkta zayıf bir bölge bırakır ki bu da kasık fıtığı gelişimine dair bir zafiyet yaratır (diyaframla bağıntılı mide fıtığı ile karşılaştırın).

**NOT:** Dr. Hamer'a göre **kasık fıtıkları biyolojik bir çatışmayla bağıntılı değildir**. Kasık bölgesinde bir pörtleme olarak görünen kasık fıtığı (alt karın bölgesinin her iki tarafında tek bir kasık kanalı bulunmaktadır), karındaki gerinmeden veya ağır kaldırmanın baskısının yarattığı karın kaslarındaki güçsüzlüğe bağlı olarak gelişir. Kadınlar fıtığı, hamilelik sonrasında ağır bir bebeği kaldırma veya taşıma sonucu olarak geliştirir. Çocuklarda karındaki artan basınca, aslen dışkıları gerilmek sebep olur. Yeni doğanlardaki fıtıklar genellikle göbek bağı (göbek) fıtıklarıdır.



**SMEGMA ÜRETEN BEZLERİN GELİŞİMİ VE İŞLEVİ:** Smegma üreten bezler, penis başını kaplayan sünnet derisinin iç mukoza zarına gömülüdür. Bezler penis başını cinsel ilişki sırasında nemli tutmak için beyazımsı bir madde (salgılayıcı nitelik) salgılar (vajina açıklığını nemlendiren Bartholin bezleri ile karşılaştırınız). Smegma üreten bezler endodermden doğar ve beyin sapından kontrol edilir.



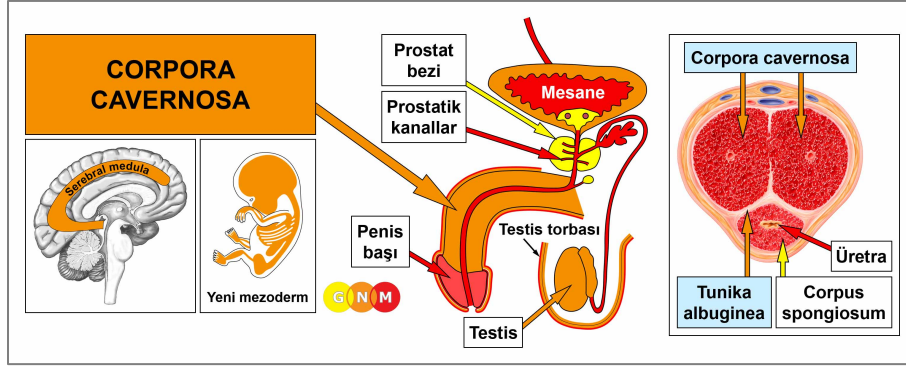
**BEYİN DÜZEYİ:** Smegma üreten bezler **beyin sapının** sol tarafından, rektum mukozaaltı kontrol merkezinin yanından kontrol edilir.

**NOT:** Smegma üreten bezler, Bartholin bezleri ve mesane mukozaaltı (mesane trigonu), aynı beyin rölesini paylaşırlar.

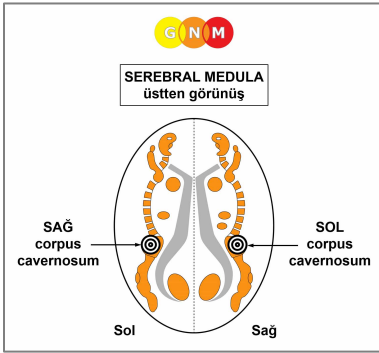
**BİYOLOJİK ÇATIŞMA:** Smegma üreten bezlerle bağlantılı biyolojik çatışma; “**dar veya kuru bir vajinaya girememektir**”.

**ÇATIŞMA AKTİF FAZİ:** DHS ile başlayarak çatışma aktif fazı sırasında smegma üreten hücreler, çatışmanın yoğunluğuyla orantılı olarak çoğalır. **Hücre artışının biyolojik amacı**, daha kolay giriş (penetrasyon) için smegma üretimini iyileştirmektir.

**İYİLEŞME FAZİ:** Çatışma çözümünü takiben (CL) mantar veya TB gibi mikobakteriler artık ihtiyaç kalmayan hücreleri ortadan kaldırır. **İyileşme belirtileri** şişkinliğe bağlı **ağrı** ve **sünnet derisinden sızıntıdır**. Eğer iyileşmeye mantar eşlik ediyorsa bu “**penil kandidiyazisine**” sebep olur. Kandidiyaz belirtileri zaten *iyileşme* belirtileri olduğundan, bu durum bulaşıcı olamaz (bkz. cinsel hastalıklar)!



**CORPORA CAVERNOSANIN GELİŞİMİ VE İŞLEVİ:** Penis bir kök, bir shaft (gövde) ve bir baştan oluşmaktadır. Corpora cavernosa, penis shaftı boyunca kasık kemiğinden penis başına kadar uzadığı birleşme yerindeki iki silindirik şekilli odacıktır. Esas olarak bağ dokusu içeren genişleyebilir erektil dokudan oluşur. Çekirdekleri, ereksiyona ulaşmak için kanla dolu özel bir kan damarı düzenlemesi içerir. Penis uretrasını (idrar borusu) çevreleyen **corpus spongiosum**, çoğunlukla düz kaslardan yapılmıştır (**klitoris vestibüler bulbusuyla** aynı şekilde). Boşalma sırasında bu kaslar meninin dışarı atılmasını sağlamak için ritmik hareketlerle kasılır. Kavernöz cisimler, tunika albuginea denilen yoğun lifli bir kılıf ile sarılmıştır. Corpora cavernosa yeni mezodermden doğar ve bu nedenle serebral meduladan kontrol edilir.



**BEYİN DÜZEYİ: Serebral medulada,** sağ corpus cavernosum serebral medulanın sol tarafından, sol corpus cavernosum sağ beyin yarı küresinden kontrol edilir (pelvis rölesinde-bkz. [kemikler](#)). Dolayısıyla beyinden organa çapraz bir karşılıklı ilişki vardır.

**BİYOLOJİK ÇATIŞMA:** Corpora cavernosa ile bağlantılı biyolojik çatışma örneğinin; bir prostat ameliyatı sonrasındaki ereksiyon sorunundan ya da testosteron baskılayıcı ya da antidepresan ilaçların istenmeyen etkileri ile ortaya çıkan **penisle bağıntılı bir öz-değersizlik çatışmasıdır**. Bir erkeğin cinsel performansı veya penisinin boyutuyla ilgili küçümseyici sözler, cinsel eşin cinsel beklentilerinin karşılanmaması, erken boşalma ve cinsel ilişkinin ya da oral seksin kırıcı şekilde reddedilmesi, bir erkeğin "burada bir işe yaramıyorum" hissetmesi açısından diğer örneklerdir.

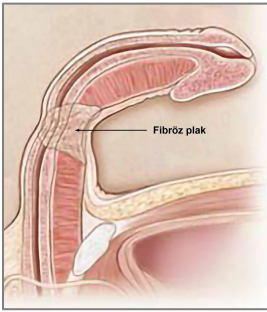
Evrimsel gerekçelendirme doğrultusunda **öz-değersizlik çatışmaları**, **serebral meduladan kontrol edilen** yeni mezodermden türeyen organlarla bağlantılı ilksel çatışma temasıdır.



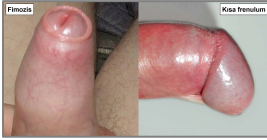**ÇATIŞMA AKTİF FAZI:** Penis gövdesinin erektil dokusunda, ereksiyonu sağlamanın ya da ereksiyonu korumanın geçici olarak engellenmesine yol açacak şekilde **nekroz (hücre kaybı)**. GNM'le tanışmamış olan bir erkek için, bu daha ileri penis bağlantılı öz-değersizliği harekete geçirerek kronik bir **sertleşme bozukluğuna** yol açar (ayrıca bkz. penis atardamarları ile bağlantılı sertleşme bozukluğu). Fiziksel yetersizlik bir erkeğin cinsel dürtülerini etkilemez çünkü testosteron seviyesi normal aralıktadır.

**NOT:** Penis sertleşmesi parasempatik sinir sisteminden, boşalma ise sempatik sinir sisteminden kontrol edilir (bkz. erkek ve kadın orgazmı). Dolayısıyla erkek cinsel dürtüleri vagotonide harekete geçer. Bir erkeğin stres altında veya herhangi bir biyolojik çatışmanın yoğun çatışma etkinliği sırasında ereksiyon olamamasının sebebi budur. Aynı şey kadınlar için de geçerlidir (ayrıca bkz. vajinal ıslanma).

**İYİLEŞME FAZI:** İyileşme fazının ilk aşamasında (**PCL-A**) doku kaybı yeni hücrelerle yenilenir ve sertleşme işlevi normale geri döner. Ancak iyileşme süreci sürekli çatışma nöksleriyle uzadığında, fazla skar doku (yara dokusu) en sonunda penisin esnekliğini etkiler.



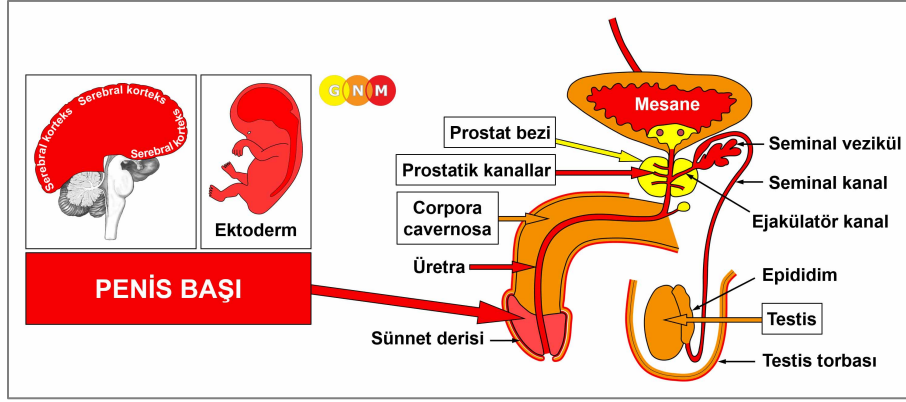
Fibröz plakların ve sert yumruların, corpora cavernosayı çevreleyen **tunika albugineada** birikmesi, penisin kalıcı olarak eğrilmesine sebep olur. Bu duruma **Peyronie hastalığı** denir. Eğer bir bebek peniste bir kavisle doğmuşsa, bu onun anne karnında (belki de anne veya ebeynler tarafından “kız” olması tercih edilmiştir) penis öz-değersizliği yaşamış olduğunu ortaya koyar.



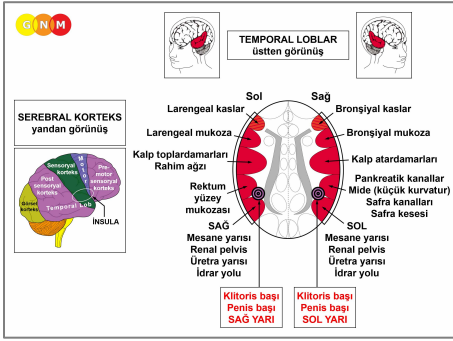
**Sünnet derisinin** tam olarak geri çekilememesi olan **phimosis** ve sünnet derisinin geri çekilmesini kısıtlayan frenulum kısalması olan **frenulum breve**, GNM tanımlarıyla “burada bir işe yaramıyorum!” olarak deneyimlenen öz-değersizlikle bağlantılıdır.

Sünnet derisinin ve frenulumun bağ dokusu yeni mezodermden doğar ve corpora cavernosa gibi serebral meduladaki aynı bölgeden kontrol edilir.

**Genital siğiller**, penisin epidermisini kapsayan bir cinsel ayrılık çatışmasıyla bağlantılıdır.



**PENİS BAŞININ GELİŞİMİ VE İŞLEVİ:** Penis başı, penis shaftının bombeli şekilli başını oluşturur. Bu başı kaplayan sünnet derisi, başlığı kat kat sarmalayan geri çekilebilir çift katmanlı epidermis dokusudur. Sünnet derisi penis derisiyle sürekliliktir. İç sünnet derisi, smegma üreten bezleri içerir. Penisin alt tarafındaki frenulum, penis ucundaki üretral açıklığı (idrar borusu ağzı) korumak için sünnet derisinin penis başı üzerinden çekilmesini sağlayan küçük bir esnek banttir. Penis başı yassı epitelden oluşur, ektodermden doğar ve bu nedenle serebral korteksten kontrol edilir. **NOT:** Penis başı epidermal deri dokusuyla kaplanmıştır fakat alt deri ile donatılmamıştır.



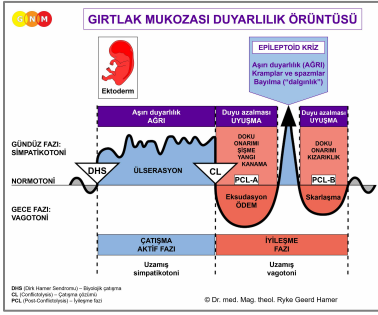
**BEYİN DÜZEYİ:** Penis başı **post-sensoryal korteksten** (serebral korteksin bir kısmı) kontrol edilir. Başı kaplayan epidermis sensoryal korteksten kontrol edilir (bkz. [dış genitalerin beyin röleleri](#)).

Penis başının sağ yarısı, post-sensoryal korteksin sol tarafından (rektum ve sağ mesane rölelerinin arasında), sol yarısı ise sağ kortikal yarı küreden (mide ve sol mesane röleleri arasında) kontrol edilir. Dolayısıyla beyinden organa karşılıklı çapraz bir ilişki bulunmaktadır.

**NOT:** Penis başı ve klitoris başı aynı beyin rölelerini paylaşırlar. Kontrol merkezleri temporal lobun dışındadır: dolayısıyla cinsiyet, yanallık ve hormon düzeyi ilkeleri geçerli değildir.

**BİYOLOJİK ÇATIŞMA:** Penis başı ile bağlantılı biyolojik çatışma; örneğin cinsel eşin kaybı veya kırıcı bir cinsel reddedilme yoluyla yaşanan **penisle ilişkili şiddetli bir ayrılık çatışmasıdır** (ayrıca bkz. penisin ve testis torbalarının epidermiyle bağıntılı cinsel ayrılık çatışması). Bu çatışma ayrıca penise dokunulmasını istememe (cinsel taciz, cinsel kötüye kullanma, kaba kullanım, tatsız oral seks, cinsel bir hastalık kapma korkusu) veya kendine dokunmak da dahil olmak üzere (mastürbasyon yaparken yakalanma, bir DHS tetikleyebilir) dokunulmaya izni olmamaya da işaret eder. Erkek [sünnetinin](#) cerrahi işlemleri de bir **penis çatışmasını** harekete geçirebilir.

Evrimsel gerekçelendirme doğrultusunda **alan çatışmaları, cinsellik çatışmaları ve ayrılık çatışmaları**, **sensoryal, pre-motor sensoryal ve post-sensoryal korteksten** kontrol edilen ektodermal organlarla ilgili ilksel çatışma temalarıdır.



Penis başının Biyolojik Özel Programı, çatışma aktif fazı ve Epileptoid Kriz sırasında aşırı duyarlılık ve iyileşme fazında ise duyarlılık azalması ile **GİRTLAK MUKOZA DUYARLILIK ÖRÜNTÜSÜNÜ** izler.

**NOT:** Penis başı ve klitoris başı istisna olmak kaydıyla, dış genitaler **sensoryal korteksten** kontrol edildiklerinden **Dış Deri Duyarlılık Örüntüsünü** izler.

**ÇATIŞMA AKTİF FAZI:** Penis başının epitel astarında **ülserasyon (hücre kaybı)**. Çatışma etkinliği sırasında **penis başı dokunulmaya karşı aşırı derecede hassastır** (hipersensitivite-aşırı duyarlılık).

**İYİLEŞME FAZI:** İyileşme fazı sırasında ülserasyon yeni hücrelerle tazelenip yenilenir. İyileşme süreci, peniste **duyarlılık azalması** (hissizleşme) veya eğer çatışma çok şiddetliydiyse duyarlılığın tamamen kaybolması olarak kendini gösterir. Epileptoid Kriz sırasında aşırı duyarlılık kısa bir süre yeniden etkin hale gelir. Biyolojik Özel Programın tamamlanmasıyla, penis duyarlılığı normale geri döner.

**NOT:** **Sensoryal, post-sensoryal veya pre-motor sensoryal korteksten** kontrol edilen tüm Epileptoid krizlere, çatışmanın yoğunluğuna bağlı olarak **dolaşım sorunları, ani baş dönmeleri, kısa bilinç karışıklıkları** veya tümünden **bilinç kaybı** (dalgınlık veya "bayılma") eşlik eder. Bir başka ayırtedici belirti, beyin hücrelerinin aşırı miktarda glükoz kullanımı nedeniyle **kan şekeri düşmesidir** (pankreas adacık hücreleri bağıntılı hipoglisemi ile karşılaştırınız).

**Çeviren : Nermin Uyar**

**Kaynak: [www.learningnm.com](http://www.learningnm.com)**