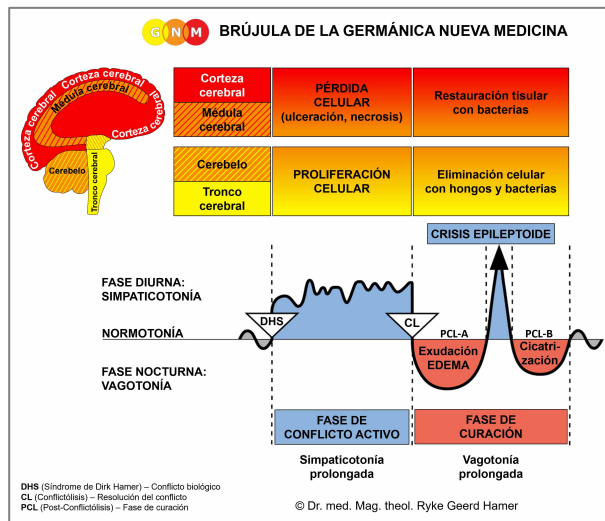




PROGRAMAS ESPECIALES BIOLÓGICOS

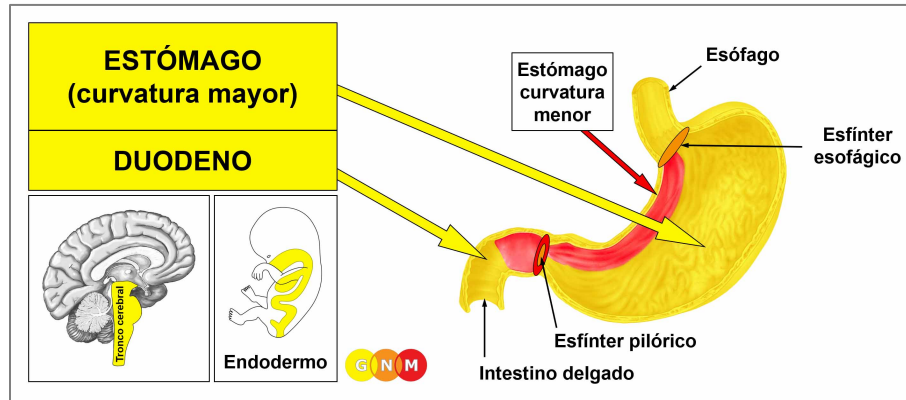
ESTÓMAGO y DUODENO

escrito por Caroline Markolin, Ph.D.

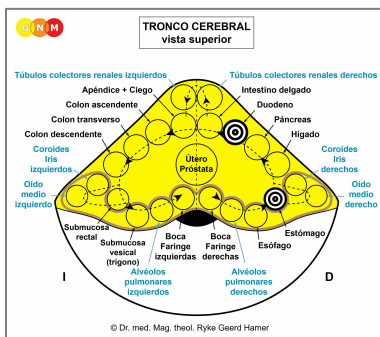


Estómago – Duodeno

Curvatura menor del estómago/Píloro/Bulbo duodenal



DESARROLLO Y FUNCIÓN DEL ESTÓMAGO Y DEL DUODENO: El **estómago**, situado en la parte superior del abdomen, conecta el esófago con el tracto intestinal; la parte superior del estómago yace contra el diafragma. El estómago contiene glándulas que secretan ácidos gástricos y enzimas digestivas (cualidad secretora) para ayudar a la digestión de los alimentos. Cuando los alimentos pasan por el esfínter pilórico, el **duodeno**, la primera sección del intestino delgado, absorbe los nutrientes (cualidad absorbente) de los alimentos que pasan por él. Para la descomposición de los alimentos, el duodeno recibe la bilis del hígado y los jugos pancreáticos producidos en el páncreas. El esfínter esofágico inferior, situado en la parte superior del estómago, impide el reflujo del contenido estomacal. El estómago (excepto la curvatura menor) y el duodeno (excepto el bulbo duodenal) consta de epitelio cilíndrico intestinal, se originan del endodermo y, por tanto, se controlan desde el tronco cerebral.



NIVEL CEREBRAL: En el **tronco cerebral**, los centros de control del estómago y del duodeno están posicionados ordenadamente dentro de la forma de anillo de los relés cerebrales que controlan los órganos del canal alimentario. El centro de control del estómago está situado entre los relés del esófago y del hígado; el centro de control del duodeno entre los relés cerebrales del páncreas y del intestino delgado.

CONFLICTO BIOLÓGICO: El conflicto biológico ligado al estómago y duodeno es un “**conflicto de bocado indigerible**” (ved también la glándula páncreas, el intestino delgado y el colon). En el caso de los animales, un bocado indigerible se refiere a una pieza de comida real, mientras que en el caso de los humanos el conflicto se refiere también a cualquier situación o circunstancia que uno, figurativamente hablando, no puede digerir o “no puede asentar” (“can’t stomach”) como dice la expresión inglesa.

En línea con el razonamiento evolutivo, los **conflictos de bocado** son la temática principal de conflicto asociada con los **órganos controlados por el tronco cerebral** que derivan del endodermo.

FASE DE CONFLICTO ACTIVO: Comenzando con el DHS, durante la fase de conflicto activo las células del estómago o del duodeno proliferan proporcionalmente a la intensidad del conflicto. El **propósito biológico del incremento celular** es potenciar la producción de jugos gástricos y otros fluidos digestivos para que el bocado pueda ser mejor digerido y absorbido; la función mejorada de los órganos sirve para facilitar la resolución del conflicto. Con una actividad conflictiva prolongada (conflicto pendiente) se desarrolla en el estómago o en el duodeno un crecimiento plano (de tipo absorbente), denominado **cáncer de estómago/duodenal**, como resultado del continuo aumento celular (comparado con “cáncer de estómago” y “cáncer duodenal” relacionados con la curvatura menor del estómago y el bulbo duodenal). En el estómago, el crecimiento también puede adoptar una forma de coliflor (tipo secretor). Si la tasa de división celular excede un cierto límite, la medicina convencional considera el cáncer como “maligno”; por debajo de ese límite, el crecimiento se considera “benigno” o se diagnostica como un **pólipo** (ved también fase de curación).

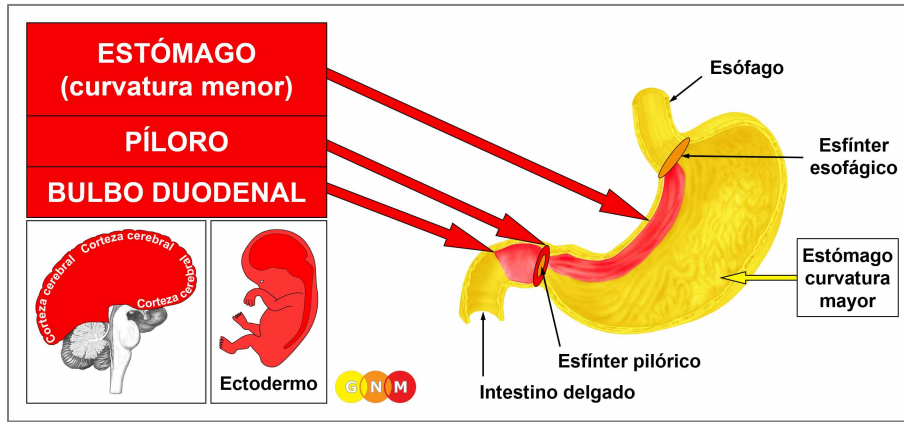
La **gastroparesia**, una parálisis parcial del estómago, involucra los músculos del estómago y está relacionada con “no poder pasar un bocado indigerible” (ved músculos intestinales). Durante la fase de conflicto activo, el peristaltismo del estómago se ralentiza, afectando la motilidad de los músculos del estómago. Los **síntomas** incluyen **calambres estomacales** y **náuseas**.

FASE DE CURACIÓN: Tras la resolución del conflicto (CL), los hongos o las micobacterias, como las bacterias tuberculosas (TB), eliminan las células que ya no son necesarias. Debido al entorno en el que trabajan, los hongos y las bacterias tuberculosas son resistentes al ácido del estómago. Los **síntomas de curación** son **náuseas**, **indigestión**, **dolor abdominal** y **sudores nocturnos**. Dependiendo del grado de la fase de conflicto activo, los síntomas van de leves a severos. Los **vómitos** típicamente ocurren durante la Crisis Epileptoide; en los casos agudos el vómito contiene sangre.

NOTA: Comer alimentos desagradables también causa **malestar estomacal** y **vómitos**. Sin embargo, si se puede excluir el alimento desagradable como la fuente, el vómito es un signo positivo de que el “conflicto del bocado indigerible” se ha resuelto y que el bocado está siendo expulsado, incluso sin la ayuda de los microbios (calidad sensorial y excretora de los intestinos).

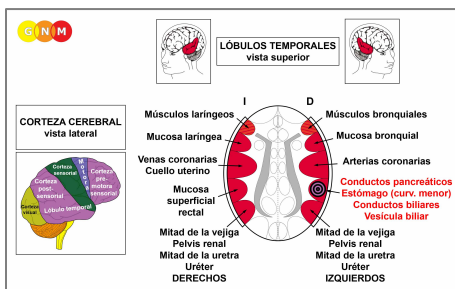
Cuando los hongos participan en el proceso de curación esto causa la **candidiasis estomacal o duodenal**, que se torna crónica cuando la persona se encuentra en una curación pendiente debido a las continuas recaídas conflictivas.

Si los microbios requeridos no están disponibles en el momento de la resolución del conflicto, porque fueron destruidos por un uso excesivo de antibióticos, las células adicionales en el estómago o el duodeno permanecen sin mayor división celular. Eventualmente, el crecimiento se encapsula con tejido conectivo. En la medicina convencional, esto podría diagnosticarse como “cáncer benigno” o como **pólipo estomacal o duodenal** (ved también fase de conflicto activo).



DESARROLLO Y FUNCIÓN DEL ESTÓMAGO (CURVATURA MENOR), PÍLORO Y BULBO DUODENAL:

La curvatura menor del estómago se extiende entre el esfínter esofágico y el píloro en la superficie medial del estómago (la superficie lateral se denomina curvatura mayor). El píloro es un tubo corto en forma de embudo que conecta el estómago con el duodeno. El esfínter pilórico permite que los alimentos pasen al intestino delgado. El bulbo duodenal está situado en la parte superior del duodeno. La curvatura menor del estómago, el píloro y el bulbo duodenal constan de epitelio escamoso, se originan del ectodermo y, por lo tanto, se controlan desde la corteza cerebral.



NIVEL CEREBRAL: La mucosa epitelial del estómago (curvatura menor), el píloro y el bulbo duodenal se controlan desde el **lóbulo temporal derecho** (parte de la **corteza post-sensorial**). El centro de control está situado exactamente frente al relé cerebral del revestimiento del recto.

NOTA: El estómago (curvatura menor), el píloro, el bulbo duodenal, los conductos biliares, la vesícula biliar y los conductos pancreáticos comparten el mismo relé cerebral y, por lo tanto, el mismo conflicto biológico. Cuál de estos órganos se verá afectado por el DHS es aleatorio. Un conflicto severo puede afectar todos los órganos a la vez.

CONFLICTO BIOLÓGICO: El conflicto biológico ligado al estómago (curvatura menor), al píloro y al bulbo duodenal es un **conflicto de enfado territorial** masculino (lucha en el territorio) o un **conflicto de identidad** femenino, según el sexo, la lateralidad y el estado hormonal de una persona (ved también Constelación Agresiva).

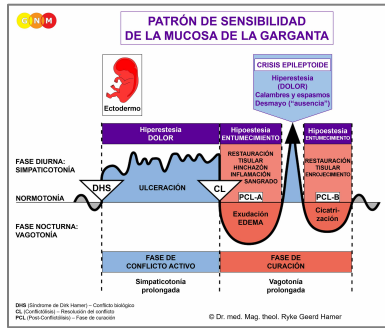
Género, Lateralidad, Estado Hormonal	Conflicto Biológico	Órgano Afectado
Hombre diestro (EHN)	Conflicto de enfado territorial	Estómago, conductos biliares, cond. pancreáticos
Hombre zurdo (EHN)	Conflicto de enfado territorial	Mucosa superficial rectal*
Hombre diestro (EBT)	Conflicto de identidad	Mucosa superficial rectal
Hombre zurdo (EBT)	Conflicto de identidad	Estómago, conductos biliares, cond. pancreáticos*
Mujer diestra (EHN)	Conflicto de identidad	Mucosa superficial rectal
Mujer zurda (EHN)	Conflicto de identidad	Estómago, conductos biliares, cond. pancreáticos*
Mujer diestra (EBE)	Conflicto de enfado territorial	Estómago, conductos biliares, cond. pancreáticos
Mujer zurda (EBE)	Conflicto de enfado territorial	Mucosa superficial rectal*

EHN = Estado hormonal normal EBT = Estado bajo de testosterona EBE = Estado bajo de estrógenos

***Con los zurdos el conflicto se transfiere al otro hemisferio cerebral**

En línea con el razonamiento evolutivo, los **conflictos territoriales**, los **conflictos sexuales** y los **conflictos de separación** son las temáticas principales de conflicto asociadas con los órganos de origen ectodérmico, controlados desde la **corteza sensorial, pre-motora sensorial y post-sensorial**.

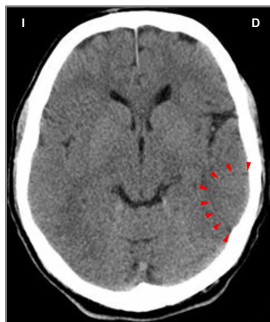
El **enfado territorial** se refiere al enfado en el entorno y los lugares que uno considera de su dominio – literalmente o figurativamente. Los conflictos típicos del enfado territorial son las disputas en el hogar, las rencillas en el lugar de trabajo, el enfado en la escuela, en el jardín de infancia, en el patio de recreo, en una residencia de ancianos o en el hospital; también en el “territorio” extendido, como en el pueblo, la ciudad o el país donde uno vive. Las batallas por un terreno o una propiedad, los ruidos molestos en la casa o el barrio, una pelea por una plaza de aparcamiento o por un juguete, son otros ejemplos de lo que puede provocar un conflicto de enfado territorial.



El Programa Especial Biológico del **estómago y duodeno** sigue el **PATRÓN DE SENSIBILIDAD DE LA MUCOSA DE LA GARGANTA** con hipersensibilidad durante la fase de conflicto activo y la Crisis Epileptoide e hiposensibilidad en la fase de curación.

FASE DE CONFLICTO ACTIVO: **ulceración en el revestimiento del estómago, el píloro y/o el bulbo duodenal** proporcional al grado y duración de la actividad conflictiva. El **propósito biológico de la pérdida celular** es ampliar el pasaje del tracto digestivo para que los nutrientes puedan ser utilizados de manera más eficiente. Esto, a su vez, proporciona al individuo más energía para resolver el conflicto. **Síntomas: indigestión y dolor** de leve a severo, dependiendo de la intensidad del conflicto de enfado territorial. La comida potencia el dolor debido a la mayor secreción de ácido estomacal producido en el estómago.

Las **úlceras dolorosas** se desarrollan cuando un conflicto de enfado territorial persiste durante un periodo de tiempo más largo (conflicto pendiente). Las **úlceras estomacales (pépticas)**, las **úlceras pilóricas** y las **úlceras duodenales** suelen aparecer juntas. Si la ulceración llega a la profundidad del tejido, la capa epitelial se vuelve fina y puede romperse. ¡Una perforación del estómago es una situación que amenaza la vida!



Esta TC cerebral muestra el impacto de un conflicto de enfado territorial en la corteza cerebral, precisamente, en el área que controla la curvatura menor del estómago ([ved el diagrama de GNM](#)). El nítido borde del Foco de Hamer revela que la persona está en conflicto activo.

Según la medicina convencional, las úlceras estomacales están supuestamente causadas por el ácido gástrico. Esta afirmación, sin embargo, es inexacta porque el ácido gástrico se produce y se almacena en la mayor parte del estómago, que nunca desarrolla úlceras. Las úlceras se desarrollan exclusivamente en el *revestimiento* del estómago o en el píloro, a saber, en la fase de conflicto activo. Por lo tanto, la teoría de que las úlceras estomacales están relacionadas con la bacteria *Helicobacter pylori*, afirmación por la que Barry Marshall y Robin Warren recibieron el Premio Nobel de Fisiología y Medicina en 2005, tampoco es concluyente porque los microbios sólo son activos en la fase de curación (Cuarta Ley Biológica). Por lo tanto, el *Helicobacter pylori* no *causa*, como se asume, úlceras estomacales, sino que ayuda a restaurar(!) el revestimiento del estómago y del píloro después de que se haya resuelto un conflicto de enfado territorial.

El **reflujo gástrico o ardor estomacal** (hoy en día denominado “enfermedad por reflujo gastroesofágico” o ERGE) está orgánicamente relacionado con el esfínter esofágico inferior, situado en la parte superior del estómago y encargado de impedir el reflujo del contenido estomacal. Durante la actividad conflictiva de un enfado territorial, así como a lo largo de la Crisis Epileptoide, el esfínter se abre provocando el reflujo del ácido gástrico. El reflujo de ácido gástrico puede irritar el esófago, pero nunca puede causar un cáncer esofágico, como afirma la medicina convencional.

Las células del estómago secretan el llamado factor intrínseco que ayuda al organismo a absorber la vitamina B12 en el intestino delgado. La vitamina B12 es necesaria para la producción de glóbulos rojos. Por lo tanto, la pérdida de células estomacales durante la actividad conflictiva de un conflicto de enfado territorial puede causar **anemia perniciosa** (comparad con la anemia relacionada con el Programa Especial Biológico de los huesos).

FASE DE CURACIÓN: Durante la primera parte de la fase de curación ([PCL-A](#)) se repone la pérdida de tejido mediante la **proliferación celular**. En la medicina convencional, esto podría diagnosticarse como “**cáncer de estómago**” o “**cáncer duodenal**” (comparad con el cáncer de estómago/duodeno relacionado con la mayor parte del estómago y el duodeno). Según las Cinco Leyes Biológicas, las nuevas células no pueden considerarse “células cancerosas”, ya que el incremento celular es, en realidad, un proceso de reposición. Los **síntomas de curación** son la **hinchazón** debida al edema (acumulación de fluido) y el **dolor de estómago**, que puede durar toda la fase de curación (en [PCL-A](#) y [PCL-B](#) el dolor no es de naturaleza sensorial, sino de dolor por presión). Con una inflamación, la condición se denomina **gastritis**.

Una inflamación del tracto gastrointestinal (**gastroenteritis**) con vómitos y diarrea se denomina coloquialmente “**gripe estomacal**”. La medicina convencional afirma que la “infección” está causada por diversos virus, entre ellos el infame “virus Norwalk”...

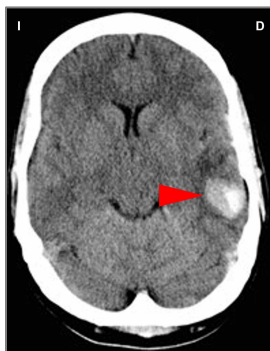“El virus Norwalk es una causa común de vómitos cada invierno y a menudo se le ha denominado ‘gripe estomacal’ o ‘Enfermedad de los Vómitos de Invierno’. Las infecciones por el virus Norwalk se han relacionado con brotes de vómitos en instituciones como guarderías y centros de atención a largo plazo, así como en cruceros, campamentos, escuelas y hogares” (*Mount Sinai Hospital. Department of Microbiology*).

Desde la perspectiva de la GNM, **los brotes de gripe estomacal**, en contra de la creencia común, no están relacionados en absoluto con los virus (que nunca se han verificado científicamente), sino con los “conflictos de bocado indigerible” y los conflictos de enfado territorial experimentados simultáneamente por un grupo de personas (residentes de la ciudad, aldeanos, miembros de la familia, colegas, compañeros de escuela, compañeros de habitación, amigos) que comparten el mismo entorno de enfado (en casa, en el trabajo, en la guardería, en el jardín de infancia, en la escuela, en las residencias de ancianos, etc.). Los conflictos de enfado territorial pueden implicar un gran número de personas. Las decisiones políticas inesperadas y molestas, por ejemplo, pueden desencadenar choques de conflicto regionales seguidos de un brote de “gripe estomacal” en la población afectada, una vez resuelto el conflicto. Por ello, **las epidemias de gripe estomacal** típicamente ocurren después de catástrofes naturales como inundaciones o terremotos, es decir, durante la fase de resolución.

NOTA: Comer alimentos desagradables también causa **malestar estomacal y vómitos** (cualidad sensorial y excretora). Sin embargo, si se puede excluir la comida desagradable, el vómito es un signo positivo de que el conflicto de enfado territorial se ha resuelto.

La Crisis Epileptoide se manifiesta como **un dolor agudo y calambres o espasmos (cólico estomacal)** si los músculos estriados circundantes del estómago o del píloro sufren la Crisis Epileptoide al mismo tiempo (excepto la curvatura menor del estómago y el píloro, la pared del estómago está formada por músculos lisos). ¡El **sangrado** (con heces negras alquitranadas) requiere atención médica inmediata! Durante la Crisis Epileptoide también ocurren **vómitos**.

NOTA: Todas las Crisis Epileptoides que se controlan desde la **corteza sensorial, post-sensorial o pre-motora sensorial** se acompañan de **problemas circulatorios, mareos**, breves **alteraciones de la conciencia** o una completa **pérdida de la conciencia** (desmayo o “ausencia”), dependiendo de la intensidad del conflicto. Otro síntoma distintivo es una **caída de azúcar en sangre** causada por el uso excesivo de glucosa por parte de las células cerebrales (comparad con la hipoglucemia relacionada con las células de los islotes del páncreas).



Esta TC muestra una acumulación de neuroglia en el área del cerebro que controla la curvatura menor del estómago (**ved el diagrama de la GNM**), lo que indica que el conflicto de enfado territorial relacionado se ha resuelto y que la persona se encuentra actualmente en **PCL-B** (tanto a nivel cerebral como orgánico). En la medicina convencional, la acumulación de glía se asume erróneamente como un “tumor cerebral”.

Fuente: www.learninggnm.com