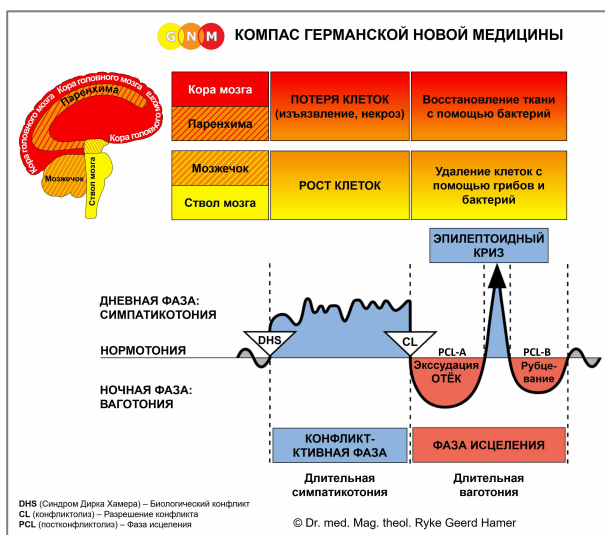


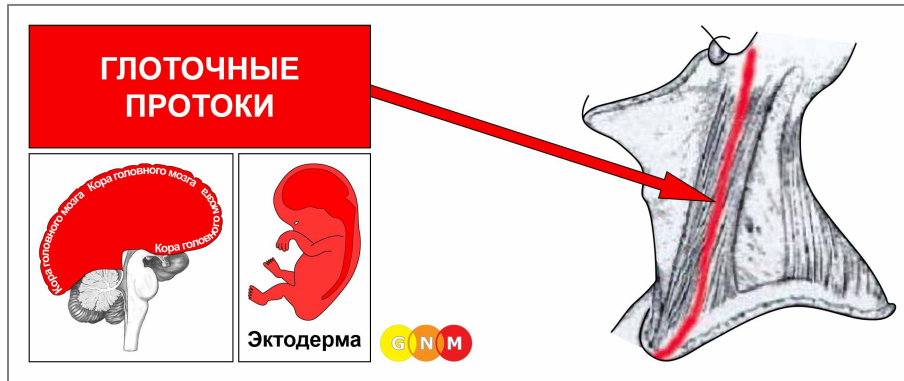


СПЕЦИАЛЬНЫЕ БИОЛОГИЧЕСКИЕ ПРОГРАММЫ

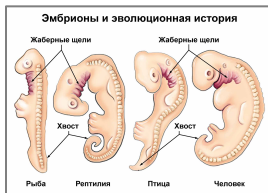ГЛОТОЧНЫЕ ПРОТОКОЛЫ

Автор: Кэролайн Марколин, доктор философии

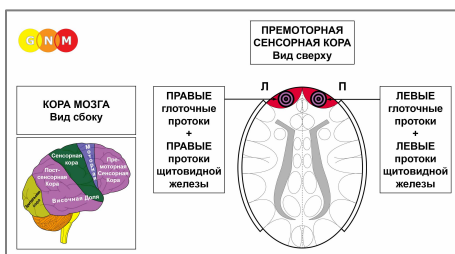




РАЗВИТИЕ И ФУНКЦИЯ ГЛОТОЧНЫХ ПРОТОКОВ: Глоточные протоки тянутся от передней и задней части ушей по обе стороны шеи и далее в **средостение**, которое является средней частью грудной полости, содержащей лёгкие, сердце, пищевод и трахею. Глоточные протоки выстланы плоским эпителием, который происходит из эктодермы и поэтому контролируется корой головного мозга.



ПРИМЕЧАНИЕ: глоточные протоки появились в то время, когда жизнь существовала только в океане. У рыб и земноводных они эквивалентны **жабрам** – органам дыхания, которые извлекают кислород из воды. Глоточные протоки являются потомками глоточных дуг (см. также коронарные артерии, коронарные вены, аорта, сонные артерии и подключичные артерии, которые происходят от **артерий глоточных дуг**). У эмбриона глоточные дуги, или **бранхиальные дуги** (греч. branchial = жаберный), дают начало структурам головы и шеи (см. также протоки щитовидной железы). У человека глоточные протоки развиваются на четвёртой неделе внутриутробного развития.



УРОВЕНЬ МОЗГА: эпителий глоточных протоков контролируется из **премоторной сенсорной коры** (часть коры головного мозга). Левые глоточные протоки управляются из правой части коры головного мозга; правые глоточные протоки управляются из левого полушария коры головного мозга (лобная доля). Таким образом, существует перекрестная корреляция от мозга к органу.

ПРИМЕЧАНИЕ: глоточные протоки и протоки щитовидной железы имеют общие мозговые реле. DHS воздействует либо на одну из тканей, либо на обе, в зависимости от интенсивности конфликта.

БИОЛОГИЧЕСКИЙ КОНФЛИКТ: биологический конфликт, связанный с глоточными протоками, – это мужской конфликт **фронтального страха** или женский **конфликт бессилия**, в зависимости от пола человека, его латеральности и гормонального статуса (см. также Фронтальная констелляция).

Пол, латеральность, гормон. Статус

Биологический конфликт

Затронутый орган

Правша мужчина (НГС)
 Левша мужчина (НГС)
 Правша мужчина (НТ)
 Левша мужчина (НТ)

Фронтального страха
 Фронтального страха
 Бессилия
 Бессилия

Левые глоточные протоки
 Правые глоточные протоки*
 Правые глоточные протоки
 Левые глоточные протоки*

Правша женщина (НГС)
 Левша женщина (НГС)
 Правша женщина (НЭ)
 Левша женщина (НЭ)

Бессилия
 Бессилия
 Фронтального страха
 Фронтального страха

Правые глоточные протоки
 Левые глоточные протоки*
 Левые глоточные протоки
 Правые глоточные протоки*

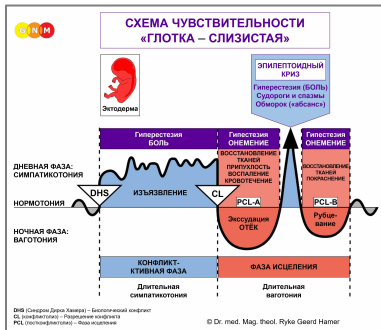
НГС = нормальный гормональный статус

НТ = низкий тестостерон

НЭ = низкий эстроген

***У левшей конфликт переносится на противоположное полушарие мозга**

Конфликт фронтального страха – это большой страх **попасть в опасную ситуацию** или **опасность, которая движется прямо навстречу**. Конфликт может переживаться реально, например, во время лобовой аварии или прямой атаки человека или животного. В переносном смысле приближающаяся опасность может быть угрожающей конфронтацией, например, с правительственным учреждением или банками. Фронтальный страх может быть вызван неожиданными шокирующими новостями, которые воспринимаются как «удар в лицо». Часто конфликт провоцируется результатами обследований или сообщением о предстоящей медицинской процедуре, например, операции. Один из самых распространённых конфликтов фронтального страха – это столкновение с диагнозом рака. Поэтому в GNM мы называем конфликт, связанный с глоточными протоками, также «конфликтом **страха перед раком**».




Специальная Биологическая Программа **глоточных протоков** следует **схеме чувствительности «Глотка – Слизистая»** с гиперчувствительностью во время конфликт-активной фазы и Эпилептоидного Криза и пониженной чувствительностью в фазе исцеления.

АКТИВНАЯ ФАЗА КОНФЛИКТА изъязвление эпителия глоточного протока пропорционально степени и продолжительности конфликтной активности. **Биологическая цель** потери клеток заключается в расширении протоков для большего поступления кислорода, хотя у человека глоточные протоки больше не выполняют дыхательную функцию. **Симптомы:** легкая или сильная **боль** в области шеи.

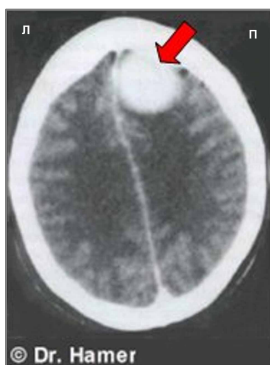
ФАЗА ИСЦЕЛЕНИЯ: В первой части фазы заживления (**PCL-A**) потеря тканей восполняется за счёт **роста клеток**, что сопровождается **опуханием** из-за отёка (скопления жидкости) в области заживления. Отёк может быть диагностирован как мононуклеоз или **болезнь Пфайффера** (сравните с мононуклеозом, связанным с лимфатическими узлами). Происходит ли отёк в глоточных протоках или в лимфатических узлах, можно легко установить с помощью КТ головного мозга, которая показывает влияние связанного конфликта в соответствующем мозговом реле. Кроме того, при поражении лимфатических узлов повышается количество лимфоцитов, что не характерно для процесса заживления в глоточных протоках.

Зависшее исцеление из-за постоянных рецидивов конфликта приводит к скоплению жидкости в поражённом протоке, в результате чего развивается **киста, расположенная латерально на правой или левой стороне шеи или в области ключицы** (сравните с кистами щитовидной железы, расположенными ближе к середине) или в **средостении**, где она называется **ретростернальной струмой**. После Эпилептоидного Криза киста уменьшается параллельно с завершением процесса заживления. Однако если фаза исцеления не может быть завершена, киста затвердевает и остаётся.



Киста в глоточных протоках (показанная на этом снимке на левой стороне шеи) часто диагностируется как **неходжкинская лимфома**, исходя из ошибочного предположения, что «опухоль» развивается в шейном лимфатическом узле (сравните с лимфомой Ходжкина и неходжкинской лимфомой, связанной с лимфоцитарной лейкемией).

В ортодоксальной медицине эмбриология не имеет клинического значения. Поэтому в медицинской практике глоточные протоки полностью игнорируются.



Наэтой КТ головного мозга видно скопление нейроглии в центре управления левыми глоточными протоками (см. диаграмму GNM), что указывает на то, что человек уже прошел Эпилептоидный Криз и сейчас находится в **PCL-B** фазе исцеления (как на уровне мозга, так и на уровне органа). В ортодоксальной медицине скопление глии ошибочно считается «опухолью мозга».

Обнаруженная в **средостении** киста в глоточных протоках диагностируется как **«мелкоклеточная бронхиальная карцинома»** или **«мелкоклеточный рак лёгкого»** (см. также остеосаркома средостения). В средостении большая киста может сдавливать жизненно важные сосуды или вызывать затруднение дыхания из-за давления на трахею с острой одышкой и приступами удушья во время Эпилептоидного Криза, когда жидкость в кисте изгоняется. При СИНДРОМЕ, то есть при задержке воды в результате активного конфликта брошенности или существования (диагностический шок, госпитализация) ситуация может стать критической.

ПРИМЕЧАНИЕ: Все Эпилептоидные Кризы, контролируемые **сенсорной, постсенсорной или премоторной сенсорной корой**, сопровождаются нарушением кровообращения, приступами головокружения, кратковременными нарушениями сознания или полной потерей сознания (обморок или «отсутствие»), в зависимости от интенсивности конфликта. Другим характерным симптомом является падение уровня сахара в крови, вызванное чрезмерным использованием глюкозы клетками головного мозга (сравните с гипогликемией, связанной с островковыми клетками поджелудочной железы).

Источник: www.learninggnm.com