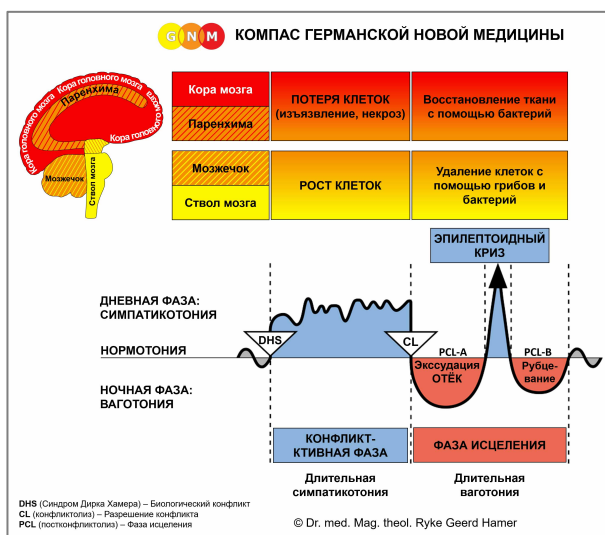




СПЕЦИАЛЬНЫЕ БИОЛОГИЧЕСКИЕ ПРОГРАММЫ

РОТ и ГЛОТКА

Автор: Кэролайн Марколин, доктор философии



Шесть свойств органов пищеварительного тракта

Рот и глотка подслизистый слой

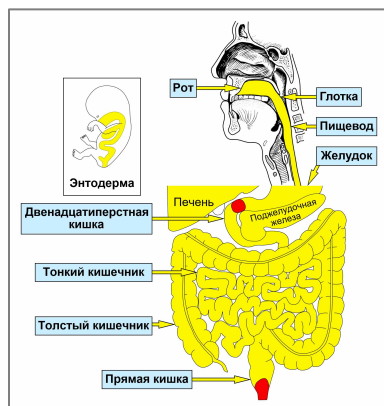
Рот и глотка поверхностный слой

Протоки слюнных желёз

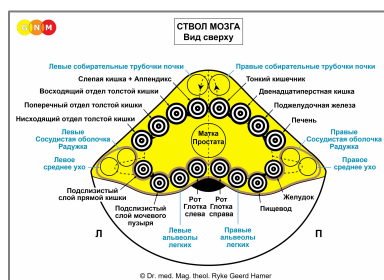
Мышцы языка

Вер. 1.00

ШЕСТЬ СВОЙСТВ ОРГАНОВ ПИЩЕВАРИТЕЛЬНОГО ТРАКТА



ЭМБРИОНАЛЬНЫЙ ЗАРОДЫШЕВЫЙ ЛИСТОК: Органы пищеварительного тракта, от рта до прямой кишки, происходят из самого древнего зародышевого листка, который называется **энтодерма**, следовательно контролируются из **ствола мозга** — самой древней части мозга.



УРОВЕНЬ МОЗГА: В **стволе мозга** центры управления органами пищеварительной системы и их производными расположены в **кольцеобразном порядке**: начиная с правого полушария мозга с мозговых реле рта и глотки (включая щитовидную железу, паращитовидные железы), пищевода, желудка, паренхимы печени, поджелудочной железы, двенадцатиперстной кишки, тонкой кишки и далее против часовой стрелки — с центрами управления аппендикса, слепой кишки, толстой кишки, прямой кишки и мочевого пузыря на левой стороне ствола мозга.

БИОЛОГИЧЕСКИЙ КОНФЛИКТ: В зависимости от своей функции, биологические конфликты, связанные с органами пищеварительного тракта, представляют собой **«КОНФЛИКТЫ КУСКА»**: **«не могу схватить/избавиться от куска»** (рот и глотка), **«недостаточно быстр, чтобы захватить/избавиться от куска»** (щитовидная железа), **«не могу проглотить кусок»** (пищевод), и **«не могу поглотить и переварить кусок»** (поджелудочная железа, желудок, двенадцатиперстная кишка, тонкая кишка, толстая кишка). У животных «кусок» — это реальный кусок пищи, тогда как у человека «кусок» может быть и в переносном смысле.

Сенсорное свойство: относится к анализу пищевого куска по его химическому составу, то есть к определению, полезен ли «кусок» (питателен) или вреден (ядовит) для организма. Если неприятный «кусок» находится во рту или глотке, инстинктивная реакция — выплюнуть его; если «неперевариваемый кусок» оказался в желудке, включается рвотный рефлекс, чтобы избавиться от него; если он уже достиг тонкой кишки, это вызывает диарею.

Моторное свойство: относится к перистальтике — волнообразному сокращению мышц, которое продвигает пищу по желудочно-кишечному тракту. Чтобы «кусок» мог пройти дальше, перистальтика локально усиливается, а в остальной части кишечника замедляется.

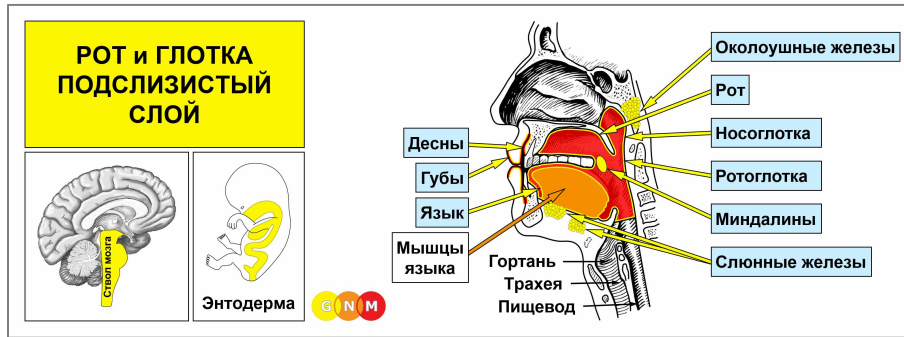
Секреторное свойство: относится к выделению пищеварительных соков. При биологическом конфликте клетки соответствующего органа разрастаются, чтобы помочь перевариванию «куска». Такое клеточное разрастание обычно имеет форму, похожую на цветную капусту.

Абсорбционное свойство: относится к всасыванию питательных веществ. При биологическом конфликте клетки соответствующего органа разрастаются, чтобы можно было лучше поглощать «кусоч». Такое клеточное разрастание обычно развивается в виде плоского участка.

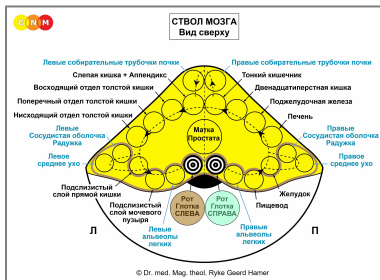
ПРИМЕЧАНИЕ: альвеолы лёгких, среднее ухо и евстахиевы трубы, слёзные железы, сосудистая оболочка, радужка и цилиарное тело глаза, собирательные трубочки почек, паренхима надпочечников, тригонум мочевого пузыря, простата, матка и фаллопиевы трубы, бартолиновы железы, смегапродуцирующие железы, а также гипофиз, шишковидная железа и сосудистые сплетения происходят из слизистой оболочки кишечника. Поэтому эти органы также имеют секреторное и абсорбционное свойство.

Экскреторное свойство: относится к выведению токсичных отходов. Токсичные вещества, которые не могут быть выведены через почки, выделяются в кишечник. **ПРИМЕЧАНИЕ:** при диарее, вызванной неприятной пищей, сенсорное, моторное и экскреторное свойства действуют вместе, без увеличения числа клеток.

Гормональное свойство: относится к выработке гормонов вспомогательными органами пищеварительного тракта (щитовидная железа, поджелудочная железа, печень) для помощи пищеварению.



РАЗВИТИЕ И ФУНКЦИЯ ПОДСЛИЗИСТОГО СЛОЯ РТА И ГЛОТКИ: Рот это вход в пищеварительный тракт и место, где начинается переваривание (секреторное свойство) и всасывание (абсорбционное свойство) пищи. Язык — вспомогательный орган пищеварения, который помогает жевать и глотать. При жевании пища измельчается на мелкие части. Слюна, вырабатываемая слюнными железами, увлажняет пищевой комок, чтобы облегчить глотание. Слюнные железы расположены в нескольких частях рта. Самые крупные из них околоушные железы перед ушами, подъязычные железы под языком и подчелюстные железы под нижней челюстью. Глотка соединяет ротовую и носовую полости с трахеей и гортанью. Носоглотка, расположенная в задней части носа, тянется до верхней поверхности нёба, которое образует свод рта; ротоглотка находится в самой задней части рта. По обе стороны глотки расположены миндалины. От глотки отходит пищевод, который переносит пищу изо рта в желудок. Рот и глотка подслизистый слой (включая губы, дёсны, нёбо, язык, слюнные железы, миндалины и горло) состоит из кишечного цилиндрического эпителия, происходит из энтодермы и, следовательно, контролируется из ствола мозга.



УРОВЕНЬ МОЗГА: В **стволе мозга** органы рта и глотки имеют два центра управления, которые упорядоченно расположены внутри кольцевой формы мозговых реле, контролирующих органы пищеварительного тракта.

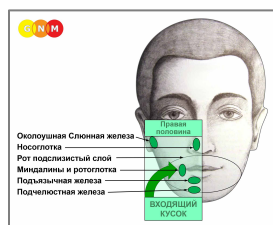
Правая половина рта и глотки контролируется правой стороной ствола мозга; левая половина — левой половиной ствола мозга. Перекрёстной корреляции от мозга к органу нет.

ПРИМЕЧАНИЕ: Рот и глотка, слёзные железы, евстахиевы трубы, щитовидная железа, паращитовидные железы, гипофиз, шишковидная железа и сосудистые сплетения имеют одни и те же реле мозга.

БИОЛОГИЧЕСКИЙ КОНФЛИКТ: Биологический конфликт, связанный с подслизистым слоем рта и глотки, включая губы, дёсны, нёбо, язык, слюнные железы, миндалины и горло, это **«конфликт куска»** (сравните с «конфликтом куска», связанным с желудком, двенадцатиперстной кишкой, поджелудочной железой, тонкой кишкой, толстой кишкой и щитовидной железой).

В соответствии с эволюционной логикой, **конфликты куска** являются основной темой конфликтов в органах, происходящих из энтодермы и **управляемых стволом мозга**.

ПРАВАЯ ПОЛОВИНА РТА И ГЛОТКИ



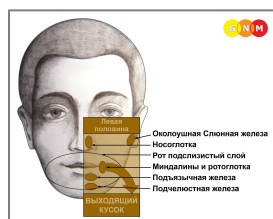
Если исходить из первоначальной функции пищевода, **правая половина рта и глотки** соотносится с **«входящим (пищевым) куском»** и с **«невозможностью захватить кусок»** (рот, губы, дёсны, нёбо, язык, слюнные железы) или **«невозможностью проглотить кусок»** (миндалины, глотка, горло).

Новорожденные и младенцы переживают этот конфликт буквально, когда не могут получить «молочный кусок», например потому, что мать не может кормить грудью или кормит ребенка несвоевременно. Пожилые люди в домах престарелых и пациенты в больницах страдают от этого конфликта, когда они не могут есть из-за боли; то же касается онкологических пациентов, которые не могут есть вследствие химиотерапии. Отказ от любимой еды, например строгая диета, тоже может вызвать конфликт «куска».

«Кусок» в переносном смысле, который человек не может «схватить», означает нечто, что он ожидал получить, чего с нетерпением ждал, чтобы «схватить и проглотить», но неожиданно не может или ему не позволяют это сделать (см. также биологический конфликт, связанный с нижней третью пищевода). Таким желанным «куском» может быть сделка, контракт, бизнес, работа, должность, повышение, «денежный кусок» в виде займа, прибыли, подарка или наследства (дом, квартира); для детей это может быть «игрушечный кусок» или «кусок хорошей оценки». Конфликт может также касаться человека, которого нельзя «поймать» или «заполучить», либо отношений, которые человек не может или не имеет права «употребить».

Правая половина носоглотки соотносится с **«куском запаха»**, который человек не может поймать, например, запах любимого человека, который ушёл.

ЛЕВАЯ ПОЛОВИНА РТА И ГЛОТКИ



Изначально, до разрыва глотки, биологический конфликт, связанный с **выходящим** отделом кишечника, заключался в том, что «не удастся достаточно смочить слюной кусок кала», потому что слюзь, вырабатываемая в пищеводе, также служила для смазывания кала, облегчая его выведение. Сегодня конфликт, связанный с **левой половиной рта и глотки**, соотносится с **«выходящим (пищевым) куском»** и **«невозможностью избавиться от куска (выплюнуть его)»**.

Это, например, относится к пище или лекарству, которые хочется «выплюнуть». Нежелательный «кусок» может быть связан с обязательством или обещанием, которое человек хочет отменить, либо с соглашением, которое хочет расторгнуть. Новый сотрудник, новый квартиросъемщик или сосед по комнате, новый брат или сестра, или надоедливый гость могут восприниматься как «кусок», от которого хочется избавиться. В спорте это может означать невозможность передать мяч (в футболе) или шайбу (в хоккее). «Выходящим куском» могут быть и слова, которые нельзя или невозможно «выплюнуть», например извинение, признание, просьба или жалоба. Нежелательный или вынужденный оральный секс тоже может вызвать этот конфликт.

Левая половина носоглотки соотносится с **«куском запаха»**, от которого человек не может избавиться, например от запаха противника или конкурента.

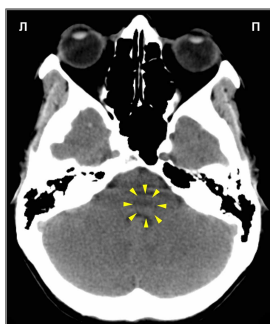КОНФЛИКТ-АКТИВНАЯ ФАЗА: Начиная с DHS, во время конфликт-активной фазы клетки в подслизистом слое рта или глотки размножаются пропорционально интенсивности конфликта.

Биологическая цель дополнительных клеток — лучше смочить слюной кусок, чтобы быстрее его поглотить (правая половина) или изгнать (левая половина). Слюноотделение стимулируется вегетативной нервной системой. Вот почему секреция слюны увеличивается при запахе «аппетитной» еды. В английском языке «слюноотделение» и «пускание слюней» являются синонимами «страстного желания» чего-либо или кого-либо желанного.

При длительной конфликтной активности в подслизистом слое рта развивается плоский рост клеток (резорбтивный тип). В нёбе, слюнных железах, миндалинах, глотке и горле он также может принимать форму цветной капусты (секреторный тип). Если поражаются сосочки языка, содержащие вкусовые рецепторы, дополнительные клетки обеспечивают усиленное чувство вкуса, чтобы иметь возможность анализировать (см. сенсорное качество) «кусок» (сравните с гиперчувствительностью к вкусу, связанной с задней третью языка).

Крупное разрастание обычно диагностируется как **рак полости рта** (сравните с «раком полости рта», связанным с поверхностного слоя рта) или как «железистая опухоль», если затронуты слюнные железы.

Курение и злоупотребление алкоголем считаются факторами риска рака полости рта, включая **рак языка**. Однако не у каждого, кто курит или пьёт, развивается рак полости рта. Но если «сигаретный кусок» или «алкогольный кусок» вызывает дистресс (например, из-за воздержания, отмены или страха заболеть раком рта или языка), запускается Специальная Биологическая Программа.

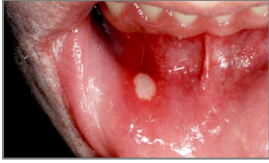

На снимке КТ конфликт-активная фаза «конфликта куска» проявляется как очаг Хамера с резкой кольцевой конфигурацией. Здесь — в правом полушарии ствола мозга, в мозговом реле подслизистого слоя правой стороны рта (см. диаграмму GNM). На данный момент конфликт «не могу схватить кусок» всё ещё активен.

Аденоиды в носоглотке формируются в результате **зависшего конфликта**, когда конфликт «куска запаха» не удается разрешить вовремя (сравните с полипами в придаточных пазухах). Если поражаются миндалины, это вызывает гипертрофию миндалин, то есть увеличенные миндалины. Поскольку миндалины и носоглотка имеют общее мозговое реле, **носовые полипы и увеличенные миндалины** часто возникают вместе.

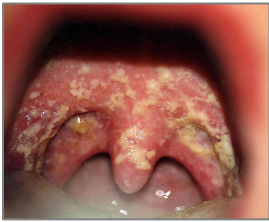
ФАЗА ИСЦЕЛЕНИЯ: После разрешения конфликта (CL) грибки или микобактерии, такие как бактерии туберкулёза, удаляют клетки, которые больше не нужны.

Во рту фаза исцеления проявляется как **язвы (афтозные язвы)** на внутренней стороне губ или щёк, на нёбе или **языке**, либо во всех участках рта — в зависимости от восприятия конфликтной ситуации (сравните с афтозными язвами, связанными с поверхностного слоя рта). Язвы выглядят как круглые или овальные белые пятна с воспалённой каймой. Они могут быть довольно **болезненными**. На **дёснах** заполненный гноем карман называется «зубной абсцесс» или **абсцесс десны**. Туберкулёзное отделяемое вызывает неприятный запах изо рта.

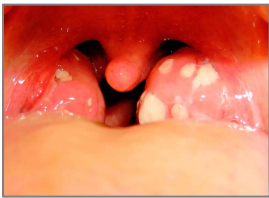

Язвы на правой стороне рта (здесь на внутренней стороне нижней губы) указывает на то, что конфликт «не могу захватить кусок» разрешён и идет исцеление.

Если необходимые микробы недоступны на момент разрешения конфликта, дополнительные клетки остаются. Со временем разрастание инкапсулируется соединительной тканью. В традиционной медицине это обычно диагностируют как **полип полости рта** или «доброкачественный рак». **Полип десны** может заходить в область шейки зуба.



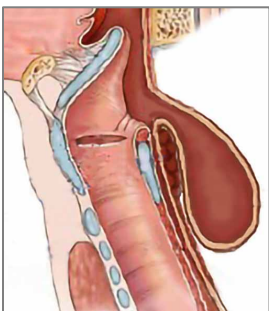
Оральный кандидоз или **молочница**, проявляющийся в виде творожистого гноя, возникает, когда грибки помогают процессу исцеления. У младенцев молочница обычно развивается, когда они страдают от того, что не получают «молочный кусок».



Тонзиллит, то есть воспаление миндалин, является признаком того, что соответствующий конфликт куска разрешен (на снимке показано воспаление левой миндалины, что соответствует «не могу избавиться от куска»). Когда гной, образующийся во время процесса исцеления (**гнойный тонзиллит**), выделяется в рот, это вызывает неприятный запах изо рта. Здесь также встречаются **абсцесс миндалин**.

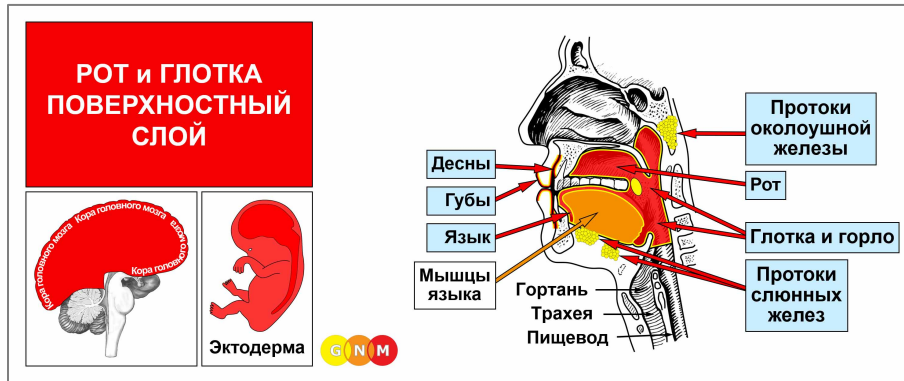
Тонзиллярный микоз или **кандидоз миндалин** указывает на наличие грибков (сравните с «стрептококковой ангиной» с участием бактерий стрептококка).

В носоглотке аденоиды или **носовые полипы**, развивающиеся в конфликт-активной фазе, удаляются с помощью грибков или туберкулезных бактерий, если они доступны. Выделения из носа состоят из зловонного туберкулезного секрета. Также в фазе исцеления развивается **абсцесс носа** с болезненным отеком, содержащим гной.

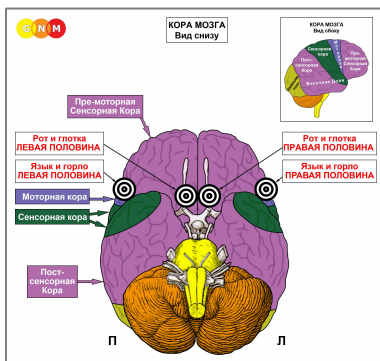


То, что называется **дивертикулом Зенкера**, — это мешочек в нижнем отделе глотки (непосредственно над верхним сфинктером пищевода), который возникает в результате зависшего исцеления. Из-за непрерывного процесса удаления клеток бактериями стенка глотки истончается, и самое слабое место стенки выпячивается наружу, образуя дивертикул (сравните с дивертикулами в толстой кишке). Самый частый симптом дивертикула Зенкера — затруднение при глотании пищи.

В слюнных железах длительный процесс исцеления (зависшее исцеление) приводит к полной потере ацинарных клеток, продуцирующих слюну, в результате чего возникает постоянно сухой рот или так называемый **синдром Шегрена**, или **синдром Сикки** (см. также сухость во рту, связанная с протоками слюнных желёз, и синдром Шегрена, связанный с сухостью глаз). Воспаление слюнных желез, например, околоушных желез, вызывает **паротит**, также известный как **свинка** (смотрите также паротит, связанный с протоками слюнных желёз).



РАЗВИТИЕ И ФУНКЦИЯ ПОВЕРХНОСТНОГО СЛОЯ РТА И ГЛОТКИ: Рот и глотка подслизистый слой покрыт слоем клеток из многослойного плоского эпителия, который происходит из эктодермы и поэтому контролируется корой головного мозга. **ПРИМЕЧАНИЕ:** Миндалины не имеют эктодермальной поверхности.

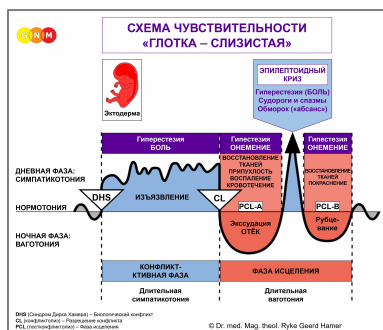


УРОВЕНЬ МОЗГА: Эпителиальная слизистая рта и глотки, включая поверхностную слизистую горла, контролируется из **премоторной сенсорной коры** (часть коры головного мозга). Правая половина рта и глотки контролируется левой стороной коры; левая половина контролируется правым кортикальным полушарием (медико-фронтально-базально). Таким образом, существует перекрёстная корреляция от мозга к органу. Мозговые реле языка и горла расположены латерально.

РОТ ПОВЕРХНОСТНЫЙ СЛОЙ

БИОЛОГИЧЕСКИЙ КОНФЛИКТ РТА ПОВЕРХНОСТНОГО СЛОЯ: Биологический конфликт, связанный с поверхностного слоя рта (включая губы, дёсны, нёбо и язык), это **конфликт рта**, связанный либо с **«невозможностью взять что-либо в рот»**, либо, наоборот, с **«невозможностью избавиться от чего-либо, находящегося во рту или на языке»**. В обоих случаях речь идет о желанной пище, которую человек хочет, но не может или не имеет права принять внутрь (например, при строгой диете, как у диабетиков), либо о пище, которую хочется выплюнуть. В последнем случае это заметно отличается от конфликта «не могу избавиться от куска», связанного с левой половиной подслизистого слоя рта. Если глубокий энтодермальный слой рта биологически соотносится с реальным или образным «куском», от которого человек хочет избавиться, то верхний эктодермальный слой скорее связан с контактом с этим «куском», то есть с желанием отделиться от того, что находится во рту (см. конфликт разделения, связанный с эпидермисом). И наоборот, конфликт, связанный с невозможностью взять в рот что-то желаемое, может быть вызван необходимостью воздерживаться от курения или алкоголя. Конфликт, связанный с губами, означает потерю физического контакта или страх потерять контакт, связанный с губами, например если человек больше не может или не имеет права целовать другого человека или животное. Точно так же это относится и к нежеланию быть поцелованным или к контакту языком или губами. Это включает контакт с такими предметами, как стакан, трубочка, столовые приборы, стоматологические инструменты и тому подобное. В переносном смысле конфликт рта переводится как невозможность или неспособность сказать то, что «вертится на языке».

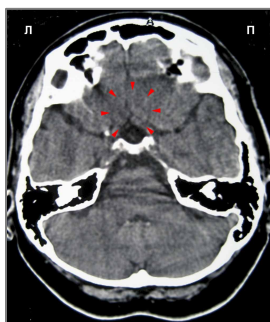
В соответствии с эволюционной логикой, **территориальные конфликты**, **сексуальные конфликты** и **конфликты разделения**, это основные темы конфликтов, связанных с органами эктодермального происхождения, управляемыми из **сенсорной, премоторной сенсорной и постсенсорной коры**.



Специальная Биологическая Программа **поверхностного слоя рта**, включая губы, дёсны, нёбо и язык, следует **СХЕМЕ ЧУВСТВИТЕЛЬНОСТИ «ГЛОТКА-СЛИЗИСТАЯ»** с гиперчувствительностью во время конфликт-активной фазы и Эпилептоидного Криза и пониженной чувствительностью в фазе исцеления.

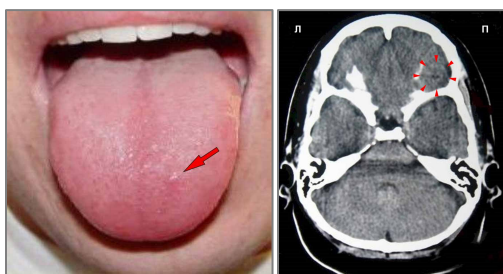
КОНФЛИКТ-АКТИВНАЯ ФАЗА: Изъязвление эпителиальной слизистой рта пропорционально степени и продолжительности активности конфликта. **Биологический смысл потери клеток**, расширить ротовую полость, чтобы облегчить прием «куска» или разделение с ним. При интенсивном конфликте на этом месте развиваются **афтозные язвы** (сравните с язвами, связанными с подслизистым слоем рта). Если конфликт рта связан с языком, это вызывает **ожжение языка**.

ПРИМЕЧАНИЕ: Затронута ли правая или левая половина рта, определяется праворукостью или леворукостью человека, и тем, связан ли конфликт с матерью/ребёнком или партнёром. Локализованный конфликт поражает ту область рта, которая связана с «оральным дистрессом».



На этом КТ головного мозга видна активность конфликта рта с афтозными язвами на обеих сторонах рта. Очаг Хамера распространяется на оба полушария мозга. В GNM это называется «центральный конфликт», то есть конфликт был связан одновременно и с матерью/ребёнком, и с партнёром. Подросток, пойманный родителями за курением, — классический пример такого конфликта.

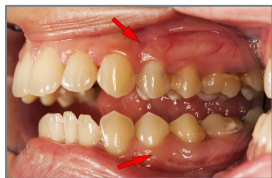
ФАЗА ИСЦЕЛЕНИЯ: В первой части фазы исцеления (**PCL-A**) потеря ткани восполняется за счёт пролиферации клеток. **Симптомами исцеления** являются, **отёк, наполненные жидкостью волдыри, покраснение** (см. «малиновый язык» при скарлатине) и, возможно, кровотечение. На губах такие пузырьки обычно называют **«простудой на губах»** или «герпесом» (см. также герпес, связанный с эпидермисом).



У правши пузырёк на левой половине языка указывает на конфликт рта, связанный с матерью/ребёнком (пример из жизни: девушка-подросток-правша, которую мать застала за поцелуем с языком).

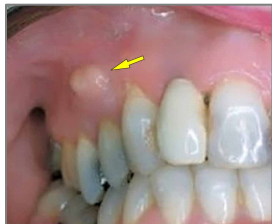На снимке КТ представлен очаг Хамера в области мозга, из которой контролируется левая половина языка (см. диаграмму GNM).

Гингивит ограничивается тканью десны. Воспаление дёсен также может возникнуть во время исцеления пародонтоза. В этом случае состояние называется **пародонтитом**. В современной стоматологии ошибочно полагают, что «заболевания дёсен» вызваны зубным налётом.



Здесь мы видим гингивит исключительно на левой стороне рта (см. красные стрелки). Для левши это указывает на то, что конфликт был связан с партнёром.

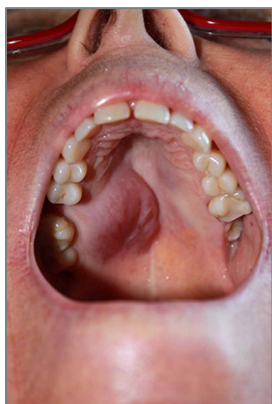
Воспалённый участок дёсен может кровоточить во время чистки зубов и использования зубной нити (сравните с кровоточивостью дёсен, связанной с SBS дентина).



Абсцесс десны возникает в подслизистом слое рта.

Здесь мы видим абсцесс десны на правой стороне рта, связанный с «невозможностью захватить кусок». Заполненный гноем абсцесс развивается в фазе исцеления.

Интенсивная фаза исцеления с большим отёком в области рта может быть диагностирована как **«рак полости рта»** (сравните с раком полости рта, связанным с подслизистым слоем рта). Основываясь на знании GNM, новые клетки нельзя рассматривать как «раковые клетки», поскольку увеличение количества клеток, по сути, является восстановительным процессом.

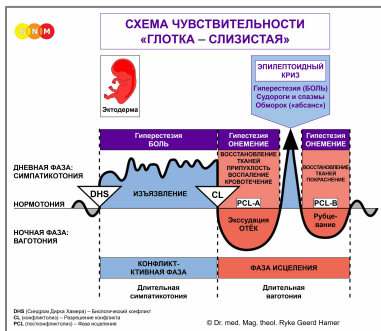


На этом снимке показан острый отёк на правой стороне твёрдого нёба. Это положительный признак того, что соответствующий конфликт рта разрешён. Задержка воды из-за СИНДРОМА значительно усиливает отёк.

НЁБО И ЯЗЫК

БИОЛОГИЧЕСКИЙ КОНФЛИКТ ЗАДНЕЙ ЧАСТИ НЁБА И ЗАДНЕЙ ТРЕТИ ЯЗЫКА:

Биологический конфликт, связанный с мягким нёбом, это **«желание избавиться от того, что находится на нёбе»** (стоматологические инструменты). Задняя часть языка связана с **«невозможностью или нежеланием что-то попробовать на вкус»** (определённую пищу или напитки).



Специальная Биологическая Программа **задней части нёба и языка** следует **СХЕМЕ ЧУВСТВИТЕЛЬНОСТИ «ГЛОТКА-СЛИЗИСТАЯ»** с гиперчувствительностью во время конфликтно-активной фазы и Эпилептоидного Криза и пониженной чувствительностью в фазе исцеления.

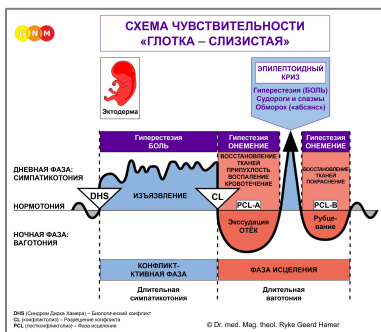
КОНФЛИКТ-АКТИВНАЯ ФАЗА: Изъязвление в эпителиальной выстилке нёба и/или языка (задних отделов) пропорционально степени и продолжительности конфликтной активности. **Симптомы:** болезненные язвы в задней части нёба или языка с гиперчувствительностью ко вкусу (в Природе сенсорное восприятие испорченного «куска пищи» или яда жизненно важно для выживания).

ПРИМЕЧАНИЕ: Затронута ли правая или левая половина нёба или языка, определяется праворукостью или леворукостью человека, и тем, связан ли конфликт с матерью/ребёнком или партнёром. Ситуационный конфликт затрагивает обе стороны.

ФАЗА ИСЦЕЛЕНИЯ: Изъязвление в области нёба и/или языка заполняется и восстанавливается. Поражённая область опухает и может кровоточить. Во время PCL-A и PCL-B наблюдается гипочувствительность к вкусу (сравните с потерей вкуса при параличе лицевого нерва).

ГЛОТКА И ГОРЛО

БИОЛОГИЧЕСКИЙ КОНФЛИКТ ПОВЕРХНОСТНОГО СЛОЯ ГЛОТКИ И ГОРЛА: Подобно конфликту, связанному с верхними двумя третями пищевода, к которому присоединяются глотка и горло, биологический конфликт, соответствующий поверхностного слоя глотки и горла, — это «не хочу глотать кусок». В переносном смысле это относится к любому событию или ситуации, которые человек отказывается принимать или которые воспринимаются как нечто, что трудно «проглотить».



Специальная Биологическая Программа **поверхностного слоя глотки и горла** следует **СХЕМЕ ЧУВСТВИТЕЛЬНОСТИ «ГЛОТКА-СЛИЗИСТАЯ»** с гиперчувствительностью во время конфликтно-активной фазы и Эпилептоидного Криза и пониженной чувствительностью в фазе исцеления.

КОНФЛИКТ-АКТИВНАЯ ФАЗА: Изъязвление в эпителиальной выстилке глотки и горла пропорционально степени и продолжительности конфликтной активности. **Биологический смысл потери клеток**, расширить просвет глотки и горла, чтобы было легче избавиться от нежелательного «куска». Изъязвление вызывает **боль в горле**, а именно, **першение в горле**.

ПРИМЕЧАНИЕ: Затронута ли правая или левая половина глотки и горла, определяется праворукостью или леворукостью человека, и тем, связан ли конфликт с матерью/ребёнком или партнёром. Ситуационный конфликт поражает обе стороны.


ФАЗА ИСЦЕЛЕНИЯ: В первой части фазы исцеления (**PCL-A**) потеря ткани восполняется за счёт **пролиферации клеток**. **Симптомами исцеления** являются **отёк** из-за накопления жидкости (эдема), **затруднение глотания (толстое и сжатое горло)** с болью (в фазах **PCL-A** и **PCL-B** боль имеет не сенсорную природу, а скорее является болью от давления). Одновременная задержка воды из-за **СИНДРОМА** усиливает отёк и, следовательно, усиливает боль. При наличии воспаления это состояние называется **фарингитом**, обычно сопровождающимся лихорадкой.

То, что обычно называют **стрептококковая ангина**, указывает на то, что процессу исцеления помогают бактерии стрептококка. Это обычно происходит, когда изъязвление, имевшее место в конфликт-активной фазе, глубоко проникает в эпителиальную ткань.

ПРИМЕЧАНИЕ: Все эпилептоидные кризы, контролируемые **сенсорной, постсенсорной, или премоторной сенсорной корой** сопровождаются **нарушением кровообращения, приступами головокружения**, кратковременными **нарушениями сознания** или полной **потерей сознания** (обморок или «отсутствие»), в зависимости от интенсивности конфликта. Другим характерным симптомом является **падение уровня сахара в крови**, вызванное чрезмерным использованием клетками головного мозга глюкозы (сравните с гипогликемией, связанной с островковыми клетками поджелудочной железы).

ФАЗА ИСЦЕЛЕНИЯ: В первой части фазы исцеления (**PCL-A**) потеря ткани восполняется за счёт **пролиферации клеток с припухлостью** из-за отека (скопления жидкости). При одновременной задержке воды (**СИНДРОМ**) усиленный отёк может заблокировать протоки слюнных желёз, вызывая **паротит или свинку**. Свинка — это не только «детская болезнь», она также встречается у подростков и взрослых. Теория о том, что у мужчин, «перенесших свинку» после полового созревания, есть риск развития орхита, воспаления яичек, не имеет научной основы. Кроме того, существование «вируса свинки» никогда не было убедительно доказано.

ПРИМЕЧАНИЕ: Затронуты правые или левые протоки слюнных желёз, определяется праворукостью или леворукостью человека, и тем, связан ли конфликт с матерью/ребёнком или партнёром.



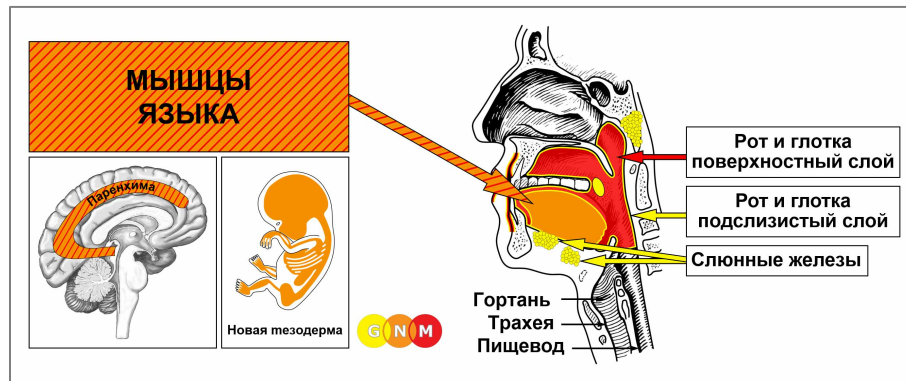
ПАРОТИТ развивается в фазе исцеления конфликта «не могу/мне нельзя/не хочу есть» с отёком в протоках околоушных желёз, либо конфликта «не могу захватить кусок» (правая сторона), либо «не могу избавиться от куска» (левая сторона), затрагивающего околоушную железу.

На этом снимке показана звезда хоккея Сидни Кросби из «Питтсбург Пингвинз» с паротитом (свинкой) справа. Дистресс, связанный с невозможностью поймать «кусочек-шайбу» (например, отсутствие в составе на игру), — возможный сценарий конфликта.

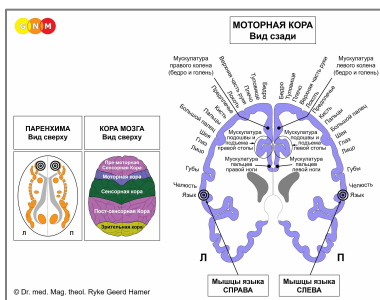
Зависшее исцеление из-за постоянных рецидивов конфликта приводит к постоянной блокировке оттока слюны, вызывая **сухость во рту**. Это состояние называется **синдромом Шегрена** или **синдромом Сикки** (см. также сухость во рту, связанную с подслизистым слоем рта, и синдром Шегрена, связанный с сухостью глаз). Традиционная медицина утверждает, что синдром Шегрена связан с низким уровнем эстрогена, поскольку он поражает преимущественно женщин в постменопаузе. Однако далеко не у каждой женщины в постменопаузе есть синдром Шегрена! С точки зрения GNM, рост случаев «синдрома сухости рта» совершенно не связан с уровнем гормонов у женщины, а связан с сегодняшней «манией диет» и с тем, что больше женщин испытывают дистресс из-за «нельзя есть». Теория о том, что синдром Шегрена является аутоиммунным заболеванием, предполагающая, что иммунная система организма «по ошибке» атакует собственные клетки тела, с точки зрения Пяти Биологических Законов бессмысленна.

Камень в протоке слюнной железы, это кальцинированная структура, которая формируется внутри протока слюнной железы (в подъязычной или подчелюстной железе) в результате зависшего исцеления. Крупный камень также может блокировать отток слюны в рот.

ПРИМЕЧАНИЕ: Все эпилептоидные кризы, контролируемые **сенсорной, постсенсорной, или премоторной сенсорной корой**, сопровождаются **нарушением кровообращения, приступами головокружения**, кратковременными **нарушениями сознания** или полной **потерей сознания** (обморок или «отсутствие»), в зависимости от интенсивности конфликта. Другим характерным симптомом является **падение уровня сахара в крови**, вызванное чрезмерным использованием клетками головного мозга глюкозы (сравните с гипогликемией, связанной с островковыми клетками поджелудочной железы).



РАЗВИТИЕ И ФУНКЦИЯ МЫШЦ ЯЗЫКА: Язык — это мышечный орган, покрытый энтодермальным подслизистым слоем и эктодермальной поверхностного слоя. Язык покрывает пищу слюной, помогает при жевании и проталкивании пищи в глотку, откуда она через пищевод попадает в желудочно-кишечный тракт. Наряду с жеванием и глотанием, язык участвует в речи и формировании слов. Язык состоит из поперечно-полосатых мышц, происходит из новой мезодермы и, следовательно, управляется паренхимой головного мозга и моторной корой головного мозга.



УРОВЕНЬ МОЗГА: Поперечно-полосатые мышцы пищевода имеют два центра управления в головном мозге. Трофическая функция мышц, отвечающая за питание тканей, контролируется из **паренхимы мозга**; сокращение мышц контролируется из **моторной коры** (часть коры головного мозга). Мышцы правой стороны пищевода управляются из левой части головного мозга; мышцы левой стороны пищевода управляются из правого полушария головного мозга. Следовательно, существует перекрестная корреляция от мозга к органу (см. диаграмму GNM, показывающую **моторный гомункулус**).

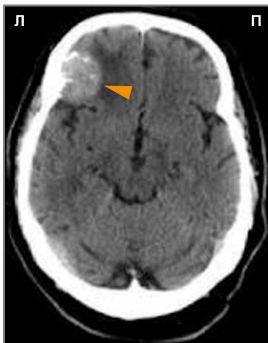БИОЛОГИЧЕСКИЙ КОНФЛИКТ: Биологический конфликт, связанный с мышцами языка — это **«не могу отдёргнуть язык»** (контакт с горячей жидкостью или горячей пищей) или **«не могу двигать языком»**. Такой конфликт может вызвать трудная стоматологическая процедура или интубация; также сексуальное насилие (оральный секс, принудительные поцелуи с языком). Учитывая функцию языка в артикуляции и разговоре, конфликт может также запускаться невозможностью говорить или запретом говорить (нельзя «сказать слово»). Жевательные мышцы связаны с конфликтом **«не могу жевать»** (например, из-за брекетов или протезов).

КОНФЛИКТ-АКТИВНАЯ ФАЗА: Потеря клеток (некроз) ткани **мышц языка** (контролируется из паренхимы мозга) и, пропорционально силе конфликта, нарастающий **паралич мышц языка** (контролируется из моторной коры), **что влияет на речь и глотание** (см. также инсульт и паралич языка). Какая сторона языка поражается — правая или левая — определяется праворукостью или леворукостью человека, и тем, связан ли конфликт с матерью/ребёнком или партнёром.

ПРИМЕЧАНИЕ: Поперечно-полосатые мышцы принадлежат к группе органов, которые реагируют на связанный с ними конфликт потерей функций (см. также Специальные Биологические Программы островковых клеток поджелудочной железы (альфа-островковые клетки и бета-островковые клетки), внутреннего уха (улитка и вестибулярный орган), обонятельных нервов, сетчатки и стекловидного тела глаз) или гиперфункцией (надкостница и таламус).

ФАЗА ИСЦЕЛЕНИЯ: В фазе исцеления ткань мышц языка восстанавливается. Паралич достигает фазы **PCL-A**. После Эпилептоидного Криза, во время **PCL-B**, функция языка возвращается к норме.

ПРИМЕЧАНИЕ: Во всех органах, происходящих из новой мезодермы (группа «люкс»), включая мышцы языка, **биологический смысл находится в конце фазы исцеления**. После завершения процесса исцеления орган или ткань становятся сильнее, чем прежде, что позволяет лучше подготовиться к конфликту такого же типа.



На этом КТ головного мозга представлен очаг Хамера в фазе рубцевания (**PCL-B**). Скопление нейроглии (видимое как белое) в области моторной коры, управляющей мышцами правой половины языка (см. диаграмму **GNM**), указывает на то, что конфликт, связанный с языком, разрешён. В традиционной медицине скопление глии ошибочно принимают за «опухоль мозга».

Источник: www.learninggnm.com