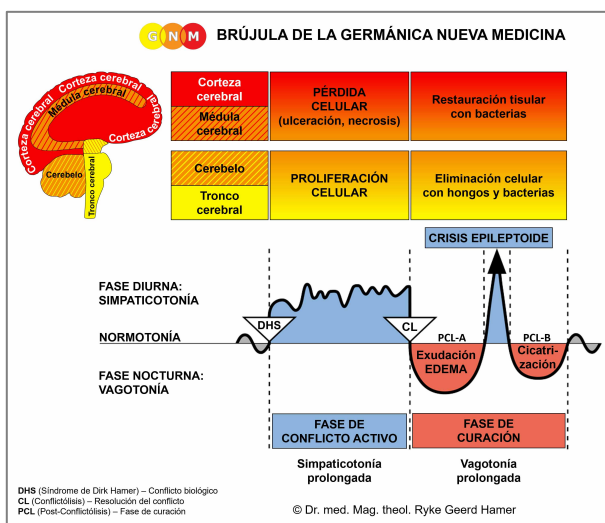




PROGRAMAS ESPECIALES BIOLÓGICOS

ÓRGANOS SEXUALES MASCULINOS

escrito por Caroline Markolin, Ph.D.



Glándula prostática

Conductos prostáticos

Células germinales

Testículos (intersticio)

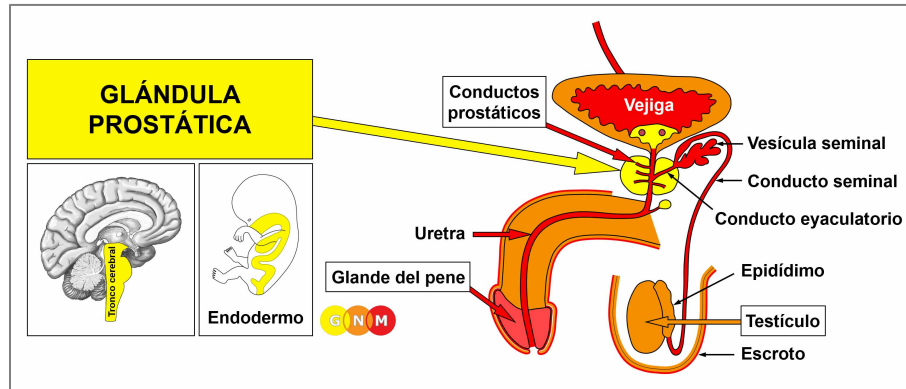
Tunica vaginalis testis

Glándulas secretoras de esmegma

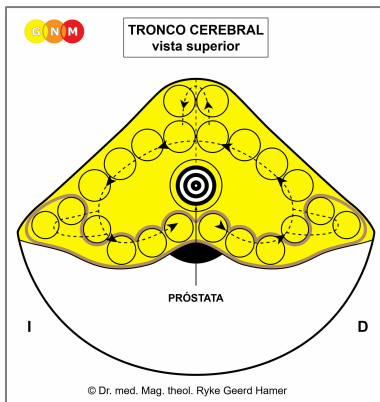
Eje del pene (cuerpos cavernosos)

Glándula del pene

Rev. 1.01



DESARROLLO Y FUNCIÓN DE LA GLÁNDULA PROSTÁTICA: La próstata se encuentra en la pelvis masculina, justo debajo de la vejiga. La uretra, que transporta tanto la orina como el semen, pasa por el centro de la próstata desde donde se extiende hasta la cabeza del pene. La función principal de la glándula prostática es secretar fluido seminal (cualidad secretora). Durante la excitación sexual, también se produce una porción considerable de semen en la vesícula seminal, una bolsa en forma de saco que se abre hacia el conducto eyaculatorio que se une con la uretra prostática. El fluido seminal proporciona energía a los espermatozoides y ayuda en su motilidad. Uno de los componentes de la secreción prostática es el llamado Antígeno Prostático Específico-PSA (ved también “próstata femenina” o glándula de Skene). El fluido prostático contiene la fragancia que le da al semen su típico aroma almizclado. En la Naturaleza, el olor de la marca de olor seminal indica la potencia sexual femenina y la fuerza masculina. La glándula prostática consta de epitelio cilíndrico intestinal, se origina del endodermo y, por lo tanto, se controla desde el tronco cerebral.



NIVEL CEREBRAL: La glándula prostática se controla desde el centro del **tronco cerebral**.

NOTA: La glándula prostática y el útero comparten el mismo relé cerebral.

CONFLICTO BIOLÓGICO: De acuerdo con su papel vital en la reproducción, el conflicto biológico ligado a la glándula prostática concierne la procreación (equivalente al útero en las mujeres). Un hombre puede sufrir un **conflicto de procreación** cuando no puede engendrar hijos, por ejemplo, debido a la disfunción eréctil o la infertilidad, incluida la incapacidad de su pareja para concebir (infertilidad femenina). Una vasectomía (esterilización quirúrgica) podría invocar un conflicto de procreación en un nivel psicobiológico sutil. Los hombres también experimentan el conflicto cuando sus descendientes no se reproducen, digamos, debido a una orientación homosexual, permaneciendo sin hijos por elección, abortos espontáneos o abortos. La próstata masculina también se correlaciona con un **conflicto de apareamiento o conflicto sexual**. En el mundo humano “no poder aparearse” o “no tener permitido aparearse” se traduce en rechazo sexual y sensación de no ser sexualmente deseado (comparad con el conflicto de apareamiento femenino relacionado con el cuello uterino). Los conflictos de apareamiento se activan por la pérdida de una pareja sexual o por la rivalidad sexual (la “pelea por una mujer”). El temor de un hombre de que su pareja sexual se sienta atraída por otro hombre ya podría desencadenar el conflicto, especialmente cuando el competidor es más joven o tiene más “potencial”. Además, la próstata corresponde a un **conflicto de género** vivido como un “conflicto feo con una mujer”. Ser dominado, controlado o humillado por una mujer (una esposa o madre imperiosa) o degradado por una

autoridad femenina (supervisora, jueza, abogada, médica, oficial de policía, etc.) puede afectar directamente a la próstata de un hombre. Un divorcio rencoroso, batallas por la custodia, El abuso emocional o financiero son otros posibles escenarios de conflicto. En un sentido más amplio, el conflicto relacionado con la próstata concierne a la masculinidad en sí, en el sentido de ser ignorado como hombre, como amante, como esposo o como proveedor de la familia.

NOTA: Un hombre con un estado hormonal normal, es decir, cuando su nivel de testosterona es más alto que su nivel de estrógenos, experimenta un conflicto sexual como un *conflicto sexual masculino* que afecta la próstata. Con un nivel bajo de testosterona, percibe el conflicto como un *conflicto sexual femenino* ligado a las venas coronarias, controladas desde el lóbulo temporal izquierdo de la corteza cerebral (ved Principio de Género, Lateralidad y Estado Hormonal).

Un hombre con un nivel bajo de testosterona ya no puede experimentar un conflicto territorial (conflicto de miedo territorial, conflicto de pérdida territorial, conflicto de enfado territorial, conflicto de demarcación territorial) en términos biológicos. El Dr. Hamer estableció que un miedo (territorial), un enojo (territorial), una pérdida (territorial) o un conflicto de demarcación (territorial) *que involucra una mujer* afecta, por lo tanto, también a la próstata.

FASE DE CONFLICTO ACTIVO: Comenzando con el DHS, durante la fase de conflicto activo, las células de la glándula prostática proliferan proporcionalmente a la intensidad del conflicto. El **propósito biológico de las células adicionales** es incrementar la cantidad de semen para potenciar la posibilidad de embarazar a una hembra una vez que haya una pareja sexual disponible. Con una actividad conflictiva prolongada (conflicto pendiente), se desarrolla un crecimiento (tipo secretor), denominado **cáncer de próstata**, como resultado del continuo aumento celular (comparad con el “cáncer de próstata” relacionado con los conductos prostáticos). Si la tasa de división celular excede un cierto límite, la medicina convencional considera el cáncer como “maligno”.

Las terapias hormonales, el tratamiento estándar para el cáncer de próstata, tienen como objetivo “ralentizar el crecimiento del cáncer” suprimiendo la producción de hormonas masculinas como la testosterona (basándose en la suposición de que los andrógenos estimulan el crecimiento de las células cancerosas de próstata). Los efectos secundarios de los medicamentos son problemas de erección, sensibilidad en los pechos y sofocos. La razón por la que la “terapia” parece funcionar es que la manipulación hormonal cambia la identidad biológica de un hombre. Como resultado, el originalmente conflicto masculino (conflicto de procreación, conflicto de apareamiento, conflicto de género) se vuelve irrelevante y el tumor de próstata se encoge.

Durante la actividad conflictiva, el **nivel de PSA se eleva** al mismo ritmo que la proliferación celular en la glándula prostática.

NOTA: Estrictamente hablando, el término “**Antígeno Prostático Específico-PSA**” es un nombre inapropiado porque el llamado PSA también se produce en el hígado, los pulmones o las glándulas salivales. Esto explica por qué los hombres a quienes se les ha extirpado la próstata aún pueden mostrar un nivel elevado de PSA. Incluso órganos femeninos como el pecho y la glándula de Skene producen “PSA” (Fuente: *The New England Journal of Medicine*, 21 de septiembre de 2000).

La medicina convencional utiliza el PSA como marcador tumoral, por lo que un nivel de PSA sérico superior a 4 ng/ml se considera “anormal”. En base a este consenso, el cáncer de próstata se convirtió rápidamente en el cáncer principal en los hombres, al igual que el cáncer de mama se convirtió en el cáncer más común en las mujeres con la introducción de la mamografía.

Cuestionando el Examen de PSA

Fundada en las últimas investigaciones, la *American Society of Clinical Oncology* y el *American College of Physicians* concluyeron que “no está claro si los beneficios asociados con las pruebas de PSA para la detección del cáncer de próstata valen la pena por los daños asociados con la detección y el posterior tratamiento innecesario” (*Journal of Clinical Oncology*, agosto de 2012).

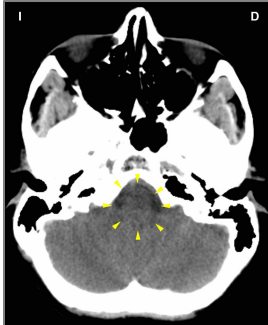A menudo, una prueba de PSA positiva y un subsecuente diagnóstico de cáncer de próstata conducen a tratamientos de radiación o **cirugía**. Después de una prostatectomía radical (extirpación de la próstata), la mayoría de los hombres quedan con incontinencia urinaria y disfunción eréctil, lo que a su vez causa conflictos de desvalorización de sí mismo que afectan los huesos más cercanos a la próstata. El cáncer de hueso del pubis o de la columna lumbar es, por tanto, junto al cáncer de pulmón (conflicto de miedo de la muerte) el cáncer secundario más frecuente en los hombres. No tiene nada que ver con la “migración de células cancerosas” (“metástasis”).

Si el tumor de próstata se encuentra en los **lóbulos laterales** de la próstata, usualmente se diagnostica como un “cáncer”. Lo que se denomina **hiperplasia prostática benigna** (HPB) es un aumento de las células de la glándula prostática en la porción central de la próstata que causa un **agrandamiento general de la glándula prostática** (se aplica el mismo estándar de diagnóstico a la hiperplasia endometrial relacionada con el útero). Normalmente, la proliferación celular ocurre en un plano (eje) plano (liso) (comparad con la hiperplasia prostática relacionada con los conductos prostáticos). Si la hinchazón presiona la uretra, el **flujo de orina se retrasa y se ralentiza** y solo se expulsan pequeñas cantidades de orina (ved también fase de curación). Según el Dr. Hamer, un agrandamiento de la próstata ocurre cuando un conflicto relacionado con la próstata se convierte más en un “problema” general, por ejemplo, si un hombre siente que ya no atrae a las mujeres como solía hacerlo. Además, cuando un hombre envejece, su nivel de testosterona disminuye; así también lo hace su deseo sexual. Ésta es una parte normal del proceso de envejecimiento. Sin embargo, la presión para “actuar” (también la presión autoinfligida) puede causar fácilmente un conflicto de apareamiento. Todos estos son factores que explican por qué la “hiperplasia benigna de próstata” se atribuye principalmente a los hombres mayores y por qué los niveles de PSA tienden a incrementarse con la edad. Sin embargo, los cambios *siempre* están ligados a un conflicto biológico. Es por eso que no todos los hombres tienen niveles elevados de PSA cuando envejecen.

FASE DE CURACIÓN: Después de la resolución del conflicto (**CL**), los hongos o las micobacterias, como la bacteria de la tuberculosis (TB), eliminan las células que ya no son necesarias. La **secreción** producida durante la degradación celular (tumor) se excreta a través de la uretra. Por tanto, la **orina está turbia**, potencialmente mezclada con sangre (en cuanto a sangre en la orina, ved también la fase de curación relacionada con el trígono vesical, la mucosa vesical, la pelvis y los uréteres renales y el parénquima renal). También puede haber sangre en la eyaculación. El proceso de curación va acompañado de **sudores nocturnos**. Con una inflamación, la condición se llama **prostatitis**. La **candidiasis** que afecta los órganos genitales masculinos se origina en la glándula prostática, las glándulas productoras de esmegma o en la dermis que cubre el pene y el escroto.

Con una curación pendiente, es decir, cuando la curación se interrumpe continuamente por recaídas conflictivas, el proceso de descomposición prolongado da como resultado una pérdida de tejido de la glándula prostática. La falta de producción de fluido seminal es la causa subyacente de un **orgasmo seco**, un orgasmo sin eyaculación de semen (comparad con el orgasmo seco relacionado con los conductos eyaculatorios). Lo mismo sucede después de una extirpación quirúrgica de la próstata.

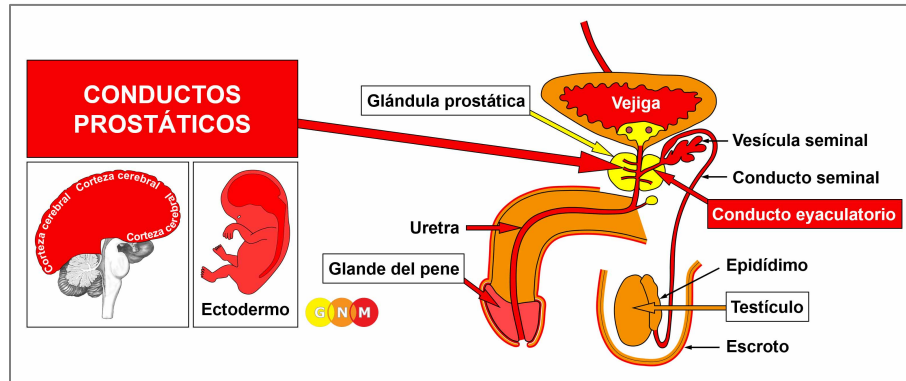
Si la hinchazón está en un lugar que presiona la uretra prostática, esto causa una **micción lenta y retrasada** (ved también fase de conflicto activo). Una gran hinchazón puede comprimir la uretra por completo con orina fluyendo de regreso a los riñones. Si surge una obstrucción de la uretra, el Dr. Hamer recomienda el uso de un catéter hasta que se haya completado el proceso de curación y se haya restablecido el flujo normal de orina (ved también obstrucción del tracto urinario relacionada con la uretra).



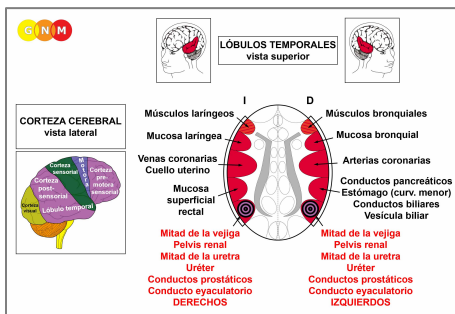
Esta TC del cerebro pertenece a un hombre que se encuentra en la fase de curación de un cáncer de próstata. La acumulación de fluido (**PCL-A**) en el relé de la glándula prostática ([ved el diagrama de la GNM](#)) ocurre paralelamente a la hinchazón (edema) en el órgano en curación.

Después de la compleción de la fase de curación, la glándula prostática recupera su tamaño normal y el **nivel de PSA vuelve a la normalidad**. Sin embargo, con las recurrentes recaídas conflictivas, el nivel de PSA fluctúa hacia arriba y hacia abajo en sincronía con el grado del conflicto reactivado.

Si los microbios necesarios no están disponibles en el momento de la resolución del conflicto, porque fueron destruidos por el uso excesivo de antibióticos, las células adicionales permanecen. El tumor que no se puede descomponer eventualmente se encapsula. Como resultado, la micción retrasada se vuelve permanente. **¡El nivel de PSA sigue elevado!** Si el tumor bloquea la uretra, la cirugía es inevitable.



DESARROLLO Y FUNCIÓN DE LOS CONDUCTOS PROSTÁTICOS Y EYACULATORIOS: Los conductos prostáticos se encuentran dentro de la próstata. Llevan el fluido secretado por la glándula prostática a la porción prostática de la uretra, donde la secreción se mezcla con el fluido seminal de las vesículas seminales. Los dos conductos eyaculatorios que transportan los espermatozoides de los testículos y los fluidos de las vesículas seminales también desembocan en la uretra. Durante la eyaculación, el semen se expulsa a través de la apertura uretral en la punta del pene. Las paredes de los conductos prostáticos y eyaculatorios están dotadas de músculos lisos. Igual que los músculos intestinales mueven el “bocado de comida” a lo largo del canal intestinal a través del movimiento peristáltico, los músculos lisos de los conductos prostáticos y eyaculatorios facilitan el flujo y eliminación del “bocado de semen”. El revestimiento de los conductos prostáticos y eyaculatorios consta de epitelio escamoso, se origina del ectodermo y, por lo tanto, se controla desde la corteza cerebral.

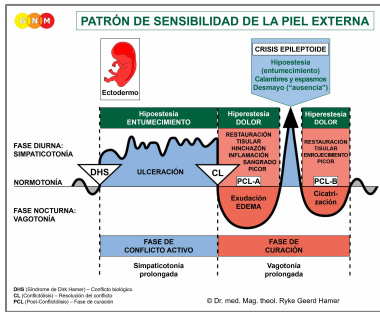


NIVEL CEREBRAL: El revestimiento epitelial de la próstata y los conductos eyaculatorios se controla desde los **lóbulos temporales** (parte de la **corteza post-sensorial**). Los conductos prostáticos de la mitad derecha de la próstata y el conducto eyaculatorio derecho se controlan desde el lado izquierdo de la corteza; los conductos prostáticos de la mitad izquierda de la próstata y el conducto eyaculatorio izquierdo se controlan desde el hemisferio cortical derecho. Por tanto, existe una correlación cruzada entre el cerebro y el órgano.

NOTA: Los conductos prostáticos, los conductos eyaculatorios, la pelvis renal, los uréteres, la vejiga y la uretra comparten los mismos relés cerebrales y, por tanto, el mismo conflicto biológico.

CONFLICTO BIOLÓGICO: El conflicto biológico ligado a los conductos prostáticos y conductos eyaculatorios es el mismo que para la uretra, es decir, un **conflicto de demarcación territorial**. En este caso, el conflicto de demarcación tiene un matiz sexual o una “cualidad prostática” distintiva. Un hombre puede sufrir el conflicto cuando, por ejemplo, su exmujer no le permite ver a sus hijos o cuando su espacio es invadido por un rival sexual o por una mujer dominante. Los conductos eyaculatorios también se relacionan con un **conflicto de eyaculación** (ved también uretra) como en “no poder, no tener permitido o no querer eyacular” (por ejemplo, eyaculación precoz).

En línea con el razonamiento evolutivo, los **conflictos territoriales**, los **conflictos sexuales** y los **conflictos de separación** son las temáticas principales de conflicto asociadas con los órganos de origen ectodérmico, controlados desde la **corteza sensorial, pre-motora sensorial y post-sensorial**.



El Programa Especial Biológico de los **conductos prostáticos** sigue el **PATRÓN DE SENSIBILIDAD DE LA PIEL EXTERNA** con hiposensibilidad durante la fase de conflicto activo y la Crisis Epileptoide e hipersensibilidad en la fase de curación.

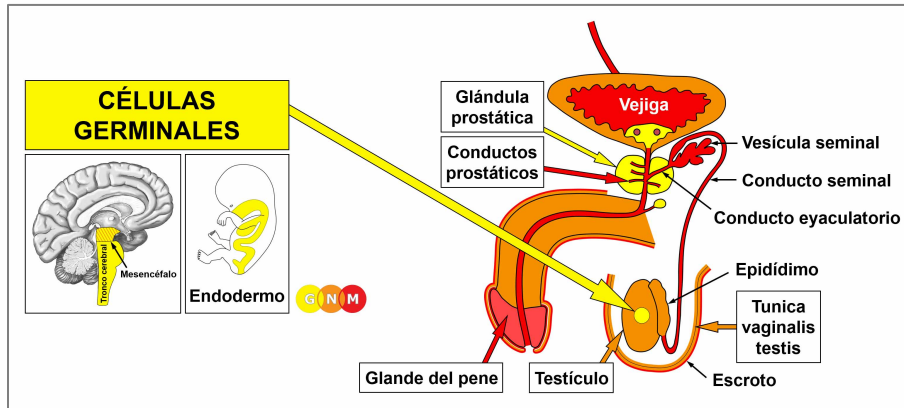
FASE DE CONFLICTO ACTIVO: **ulceración (pérdida celular)** en el revestimiento de los **conductos prostáticos o conductos eyaculatorios** proporcional al grado y duración de la actividad conflictiva. El **propósito biológico de la pérdida celular** es ensanchar los conductos para mejorar el flujo de semen para poder marcar mejor el territorio (sexual).

FASE DE CURACIÓN: Durante la primera parte de la fase de curación (**PCL-A**) la pérdida de tejido en los conductos prostáticos se repone a través de la **proliferación celular** con hinchazón debida al edema (acumulación de fluido). La retención de agua provocada por un conflicto activo de abandono o existencia (el SÍNDROME) incrementa la hinchazón causando un **agrandamiento de la próstata**. Las recaídas conflictivas retrasan la compleción del proceso de curación. **NOTA:** A diferencia de un agrandamiento de la próstata relacionado con la glándula prostática, el nivel de PSA permanece dentro del rango normal.

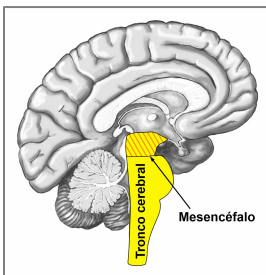
Si la fase de conflicto activo precedente fue intensa y perduró durante un largo período de tiempo, la proliferación celular profusa que ocurre durante la **PCL-A** se diagnostica como un **cáncer de próstata intraductal** (comparad con el cáncer de próstata relacionado con la glándula prostática). En base a las Cinco Leyes Biológicas, las nuevas células no pueden considerarse "células cancerosas", ya que el incremento celular es, en realidad, un proceso de reposición.

La gonorrea (ved gonorrea uretral) también puede originarse en los conductos prostáticos. Si los síntomas (inflamación, secreción) son menos severos, la condición usualmente se diagnostica como prostatitis.

Ocurre una **obstrucción del conducto eyaculatorio** debido a la hinchazón en uno o ambos conductos eyaculatorios durante la fase de curación. Los raíles relacionados con el conflicto o las recaídas conflictivas prolongan el proceso de curación. La obstrucción del conducto eyaculatorio es una causa subyacente de un **orgasmo seco** (comparad con el orgasmo seco relacionado con la glándula prostática) y de la infertilidad masculina (consulte también la infertilidad masculina relacionada con los testículos).



DESARROLLO Y FUNCIÓN DE LAS CÉLULAS GERMINALES MASCULINAS: En los órganos reproductores humanos, las células germinales son las unidades celulares que dan lugar a los gametos (espermatozoides y óvulos). Las células germinales primordiales aparecen primero en el saco vitelino del embrión desde donde migran a través del intestino en desarrollo a las nuevas gónadas (testículos u ovarios). En los testículos, las células germinales forman las llamadas espermatogonias (cualidad secretora), que son células precursoras de los espermatozoides. Empezando con la pubertad, las espermatogonias comienzan a convertirse en espermatozoides maduros. Este proceso, llamado espermatogénesis, tiene lugar en los **túbulos seminíferos (productores de esperma)** de cada testículo y continúa hasta la vejez (la ovogénesis, la creación de óvulos en los ovarios femeninos, dura solo hasta la menopausia). Las células germinales derivan del endodermo y se controlan desde el mesencéfalo.



NIVEL CEREBRAL: Las células germinales masculinas (y femeninas) se controlan desde el **mesencéfalo**, ubicado en la parte más externa del tronco cerebral. Las células germinales en el testículo derecho se controlan desde el lado derecho del mesencéfalo; las células germinales en el testículo izquierdo se controlan desde el lado izquierdo (compárelas con las células intersticiales de los testículos)

CONFLICTO BIOLÓGICO: El conflicto biológico ligado a las células germinales es un **conflicto profundo de pérdida**, a menudo la pérdida de un hijo (comparad con el conflicto de pérdida relacionado con los testículos).

FASE DE CONFLICTO ACTIVO: Durante la fase de conflicto activo, se desarrolla un **teratoma testicular** (tipo secretor) o **tumor de células germinales** en los testículos (ved también teratoma ovárico en mujeres). La importancia de un teratoma se relaciona con la capacidad primordial de la partenogénesis, la reproducción sin fertilización. El **propósito biológico de las células germinales adicionales** es facilitar una reproducción más rápida en caso de pérdida de una descendencia. En la medicina convencional, un “teratoma maligno” se clasifica como **cáncer testicular** (comparad con el “cáncer testicular” relacionado con los testículos); un “tumor maligno de células germinales” también se conoce como **seminoma**.

NOTA: La proliferación celular que toma lugar con el crecimiento de un teratoma es la misma que ocurre en el desarrollo del feto. Durante los primeros tres meses de embarazo, el incremento celular sigue el principio de los **órganos controlados por el cerebro viejo** con proliferación celular en simpaticotonía (fase de conflicto activo). Comenzando en el cuarto mes de gestación, la proliferación celular sigue el patrón de los **órganos controlados por el cerebro nuevo** con proliferación celular en vagotonía (fase de curación).

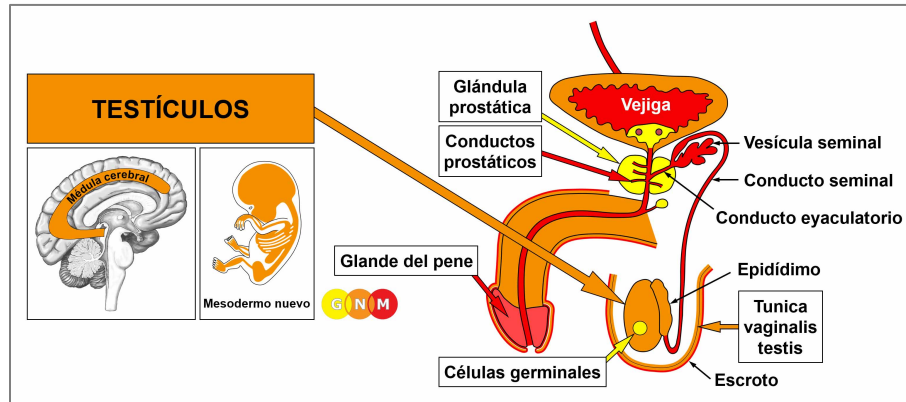
FASE DE CURACION: Con la resolución del conflicto (CL), el teratoma deja de crecer solo lentamente ya que el tejido embrionario se desarrolla en brotes (“brote de crecimiento fetal”). Durante la fase de curación, los hongos o micobacterias, como las bacterias de la tuberculosis (TB), pueden descomponer el teratoma, provisto que estén disponibles. La hinchazón llena de pus se presenta como un **absceso testicular**. El proceso de curación va acompañado de **sudores nocturnos**. Si el teratoma permanece, el crecimiento se encapsula. Sorprendentemente, un teratoma encapsulado, denominado **quiste dermoide**, puede contener estructuras como cabello, dientes o huesos. Los teratomas o dermoides también se encuentran en el área espinal, es decir, en las inmediaciones de donde se originan los testículos durante el desarrollo fetal.



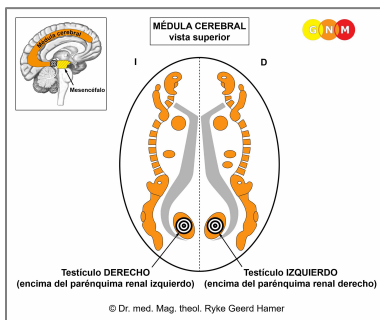
“El descubrimiento de la Nueva Medicina comenzó con la muerte de mi hijo Dirk. El 18 de agosto de 1978, Dirk recibió un disparo cerca de la Isla Adriática de Cavallo por el príncipe Heredero Italiano Emanuel de Saboya. Tres meses y medio después, el 7 de diciembre de 1978, Dirk sucumbió a sus heridas y murió en mis brazos en la Clínica Universitaria de Heidelberg...



... ahora soy consciente de que ese día, yo había sufrido un conflicto profundo de pérdida con el desarrollo de un cáncer testicular. La biopsia reveló un teratoma testicular. En ese momento me operaron. Hoy, con la comprensión de la Regla de Hierro del Cáncer, ciertamente nunca lo haría...” (Ryke Geerd Hamer).



DESARROLLO Y FUNCIÓN DE LOS TESTÍCULOS: En el feto masculino, el desarrollo de los testículos comienza en la cavidad abdominal a la altura de la región lumbar superior, aproximadamente en la misma área que los ovarios femeninos. Alrededor del séptimo mes de gestación, los testículos descienden al escroto. Al igual que el peritoneo que cubre los órganos abdominales, una capa peritoneal (tunica vaginalis testis) envuelve los testículos para protegerlos. Los testículos contienen células germinales y células intersticiales (células de Leydig) que son responsables de la producción de testosterona y de pequeñas cantidades de estrógeno. Se requiere testosterona para transformar las células germinales en espermatozoides maduros con una cabeza y una cola corta. La cola permite que los espermatozoides se impulsen hacia el epidídimo en la superficie del testículo, donde se almacenan hasta un mes. Cuando un hombre se excita sexualmente, los espermatozoides ingresan al conducto seminal. Mezclado con los fluidos seminales de la glándula prostática y las vesículas seminales, el semen desemboca en la uretra y se expulsa durante la eyaculación. Los testículos se originan del mesodermo nuevo y, por lo tanto, son controlados desde la médula cerebral.



NIVEL CEREBRAL: Los testículos se controlan desde la **médula cerebral**, en el área donde colinda con el mesencéfalo. El testículo derecho se controla desde el lado izquierdo del cerebro; el testículo izquierdo se controla desde el hemisferio cerebral derecho. Por tanto, existe una correlación cruzada entre el cerebro y el órgano.

NOTA: Los testículos y los ovarios comparten los mismos relés cerebrales.

CONFLICTO BIOLÓGICO: El conflicto biológico ligado a los testículos es un **conflicto de pérdida** concerniendo la pérdida de un ser querido (ved también el conflicto de pérdida relacionado con los ovarios). En comparación, el conflicto de pérdida relacionado con las células germinales masculinas es más de naturaleza primitiva. El miedo a perder a una persona amada ya puede desencadenar el conflicto. Lo mismo ocurre con la pérdida de una mascota. El culparse a sí mismo constantemente después de una ruptura o la muerte de alguien cercano puede mantener activo el conflicto. Un conflicto de pérdida también se puede evocar a través de una discusión, traición o infidelidad de una pareja o amigo. **NOTA:** El conflicto de pérdida relacionado con los testículos solo concierne a una persona o una mascota y NO a la pérdida de un hogar o de un negocio (ved conflicto de pérdida territorial).

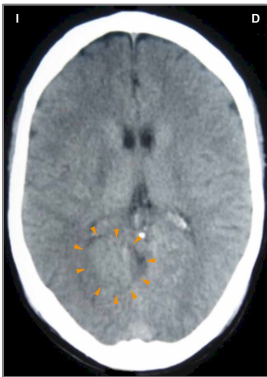
FASE DE CONFLICTO ACTIVO: **necrosis (pérdida celular) en el testículo**, perceptible como un ligero tirón en el escroto. Debido a la reducción de las células productoras de testosterona, el **nivel de testosterona disminuye**, lo que resulta en una **producción reducida de espermatozoides** (ved también testosterona baja debido a un desequilibrio hormonal relacionado con el conflicto). La actividad conflictiva prolongada puede, por lo tanto, causar **infertilidad**, al menos hasta que se resuelva el conflicto.

NOTA: Si el testículo derecho o izquierdo se ve afectado está determinado por la lateralidad biológica de un hombre y si el conflicto esta relacionado con la madre/hijo o con la pareja.

FASE DE CURACIÓN: Comenzando con la resolución del conflicto (CL), la pérdida de tejido se repone con nuevas células. Los **síntomas de curación** son **dolor** e **hinchazón** en el testículo. Una inflamación o “infección” de un testículo (una señal de que las bacterias asisten la curación) se llama **orquitis**. La medicina convencional afirma que los hombres adultos que habían “contraído paperas” en la adolescencia corren el riesgo de desarrollar una inflamación de los testículos y se volverán infértiles como resultado de ello. Sin embargo, la teoría no explica por qué el supuesto “virus de las paperas”, “atacaría” sólo los testículos; ¿Por qué el testículo derecho o el izquierdo o ambos? Sin embargo, la angustia de no poder tener hijos, basada en el mito de que “las paperas causan infertilidad”, ciertamente puede desencadenar un conflicto de pérdida.

Una característica especial de la curación de los testículos es el desarrollo de un **QUISTE TESTICULAR**. Provisto que no haya recaídas conflictivas que interrumpan la curación, el proceso tarda nueve meses en completarse (ved también quiste ovárico, quiste renal y quiste adrenal). La formación del quiste ocurre en varios pasos.

Durante la **PCL-A**, se forma una cápsula llena de fluido o un quiste en el sitio de la necrosis. Para restaurar la pérdida celular que ocurrió durante la fase de conflicto activo, las células testiculares proliferan dentro del quiste. En esta etapa temprana, el quiste se adhiere al tejido vecino para el suministro de sangre. Encontrado durante este período, el “crecimiento” usualmente se diagnostica como un **cáncer testicular** o un **tumor de células de Leydig** (comparad con el cáncer testicular relacionado con las células germinales). Según las Cinco Leyes Biológicas, las nuevas células no pueden considerarse “células cancerosas”, ya que el incremento celular es, en realidad, un proceso de reposición.

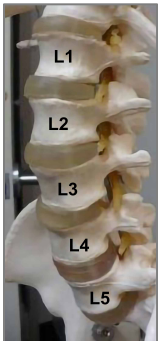


Esta TC del cerebro muestra un Foco de Hamer indistinto y parcialmente edematoso en el área del cerebro que controla el testículo derecho (ved el [diagrama de la GNM](#)), que corresponde a un quiste testicular a nivel orgánico. Para un hombre diestro, el conflicto de pérdida se relaciona con una pareja; para un zurdo a su madre o hijo.

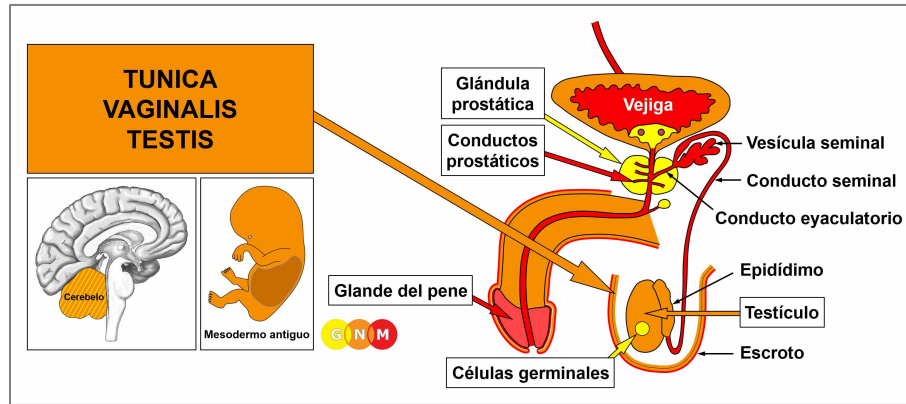
Después de la Crisis Epileptoide, el quiste ha perdido la mayor parte de su fluido. En **PLC-B**, el **quiste** se endurece, se libera del tejido vecino y, dotado de vasos sanguíneos, **se integra completamente en la función productora de hormonas de los testículos**. Y este es precisamente el **propósito biológico**. El incremento en la producción de testosterona proporcionada por el quiste hace que el hombre sea más masculino y más fértil, lo que lo coloca en una posición ideal para atraer a una mujer, compensar la pérdida de una pareja o un hijo y producir una nueva descendencia.

NOTA: Todos [los órganos que derivan del mesoderma nuevo](#) (“grupo excedente”), incluidos los testículos, muestran el **propósito biológico al final de la fase de curación**. Una vez se ha completado el proceso de curación, el órgano o tejido es más fuerte que antes, lo que permite estar mejor preparado para un conflicto del mismo tipo.

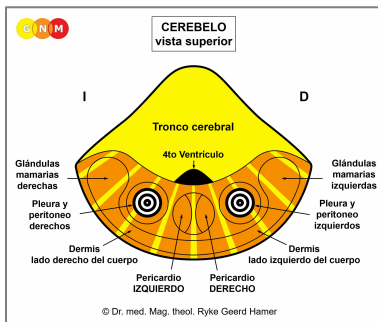
Si la presión en un quiste líquido o semilíquido es demasiado fuerte, el **quiste podría estallar**. Un golpe en los testículos, una punción exploratoria o una cirugía prematura pueden causar la ruptura. Cuando el quiste se rompe, el fluido se libera hacia el saco testicular dando como resultado la formación de nuevos quistes. Por lo tanto, según el Dr. Hamer, la **extirpación quirúrgica** de un quiste testicular solo debe realizarse cuando el quiste está completamente madurado (indurado).



En los hombres con cáncer testicular, con frecuencia se encuentra un linfoma o un cáncer de huesos en la columna lumbar superior. Se asume erróneamente que son el resultado de células “metastatizantes” que han viajado hasta allí desde los testículos. En realidad, los nódulos linfáticos agrandados se relacionan con un conflicto de desvalorización de sí mismo provocado por sentirse “desvalorizado” como hombre, desencadenado por el diagnóstico de cáncer. El linfoma se desarrolla en el área de la columna lumbar (L2) donde originalmente se encontraban los testículos. Si el conflicto de desvalorización de sí mismo se experimenta como más severo, afecta las vértebras lumbares.



DESARROLLO Y FUNCIÓN DE LA TUNICA VAGINALIS TESTIS: Comenzando en el séptimo mes de gestación, los testículos se mueven desde la cavidad abdominal a través del canal inguinal hasta el escroto, arrastrando una porción de tejido peritoneal (revestimiento abdominal) a medida que descienden. El canal inguinal se cierra poco después del nacimiento. La capa peritoneal que cubre los testículos se conoce como tunica vaginalis testis. Su membrana llena de fluido ayuda al soporte y protección del órgano. Como parte del peritoneo, la tunica vaginalis testis se origina del mesodermo antiguo y, por lo tanto, se controla desde el cerebelo.



NIVEL CEREBRAL: En el **cerebelo**, la tunica vaginalis del testículo derecho se controla desde el lado izquierdo del cerebelo; la tunica vaginalis del testículo izquierdo se controla desde el hemisferio cerebeloso derecho. Por tanto, existe una correlación cruzada entre el cerebro y el órgano. **NOTA:** Dado que la tunica vaginalis era originalmente parte de la cavidad peritoneal, los centros de control están integrados en los relés del peritoneo.

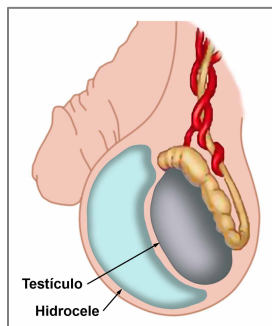
CONFLICTO BIOLÓGICO: El conflicto biológico ligado a la tunica vaginalis testis es un **ataque contra los testículos**. Dicho conflicto de ataque puede ocurrir en el curso de un accidente, por ejemplo, en deportes (hockey, fútbol) o con una patada inesperada en los testículos. Las amenazas verbales (“¡Te voy a dar un puñetazo en las pelotas!”) podrían tener el mismo efecto. Un diagnóstico de cáncer de testículo o una cirugía en los testículos, percibidos como un “ataque” a la integridad del órgano, también pueden desencadenar el conflicto.

En línea con el razonamiento evolutivo, los **conflictos de ataque** son la temática principal de conflicto asociada con los **órganos controlados por el cerebelo** que derivan del mesodermo antiguo.

FASE DE CONFLICTO ACTIVO: Comenzando con el DHS, durante la fase de conflicto activo proliferan las células de la tunica vaginalis. El **propósito biológico de la proliferación celular** es engrosar la capa peritoneal para proteger el testículo de nuevos ataques. Con una actividad conflictiva prolongada, las células adicionales forman un bulto, considerado por la medicina convencional como un **mesotelioma testicular** maligno (ved también mesotelioma peritoneal, mesotelioma omental, mesotelioma pleural y mesotelioma pericárdico).

NOTA: Si el testículo derecho o izquierdo se ve afectado está determinado por la lateralidad biológica de un hombre y si el conflicto está relacionado con la madre/hijo o con la pareja. Un conflicto localizado afecta al testículo “atacado”.

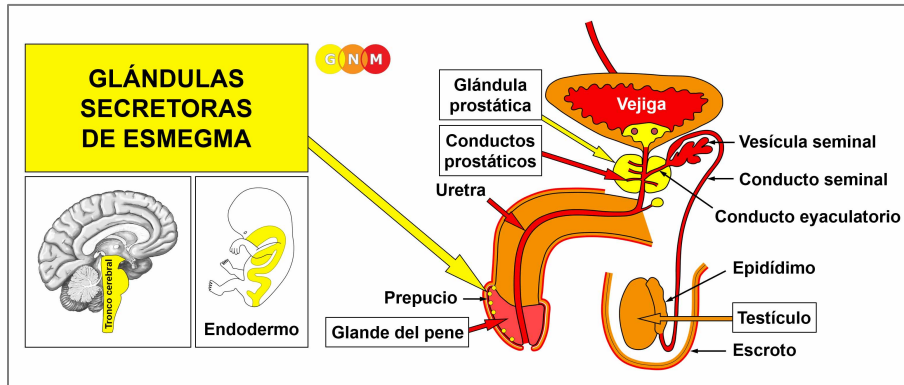
FASE DE CURACIÓN: Tras la resolución del conflicto (CL), los hongos o las bacterias, como las bacterias de la tuberculosis (TB), eliminan las células que ya no son necesarias. Los **síntomas de curación** son **dolor** debido a la hinchazón y **sudores nocturnos**.



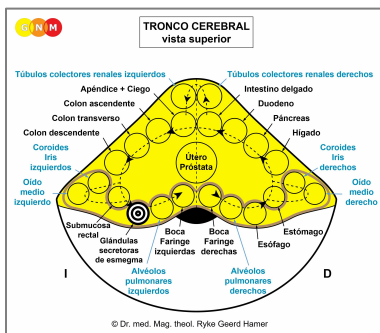
Con la retención de agua debida al SÍNDROME, el fluido adicional se almacena en la membrana de la tunica causando el llamado **hidrocele** (“agua en los testículos”). Sin embargo, una lesión en los testículos también puede causar un hidrocele.

Si el canal inguinal no se cierra completamente después del nacimiento, el fluido acumulado en el peritoneo de la cavidad abdominal (ved ascitis) se filtra hacia el escroto, lo que resulta en un hidrocele. Además, un canal inguinal que no se cierra correctamente deja un área debilitada en la ingle, lo que crea una vulnerabilidad para el desarrollo de hernias inguinales (comparad con la hernia de hiato relacionada con el diafragma).

NOTA: Según el Dr. Hamer, las **hernias inguinales no están relacionadas con un conflicto biológico**. Una hernia inguinal que se muestra como una protuberancia en el área de la ingle (hay un canal inguinal a cada lado de la parte inferior del abdomen) se desarrolla debido a un debilitamiento del músculo abdominal causado por la presión en el abdomen por el esfuerzo o el levantamiento de objetos pesados. Las mujeres desarrollan hernias después del embarazo o como resultado de levantar o cargar a un niño pesado. En los infantes, el incremento de la presión en el abdomen se debe principalmente al esfuerzo durante las deposiciones. Las hernias en los recién nacidos suelen ser hernias umbilicales (del ombligo).



DESARROLLO Y FUNCIÓN DE LAS GLÁNDULAS SECRETORAS DE ESMEGMA: Las glándulas secretoras de esmegma están incrustadas en la membrana mucosa del prepucio interno que cubre el glande del pene. Las glándulas secretan una sustancia blanquecina (cualidad secretora) para mantener lubricada la cabeza del pene durante la actividad sexual (comparad con las glándulas de Bartholin que lubrican la apertura vaginal). Las glándulas secretoras de esmegma se originan del endodermo y se controlan desde el tronco cerebral.



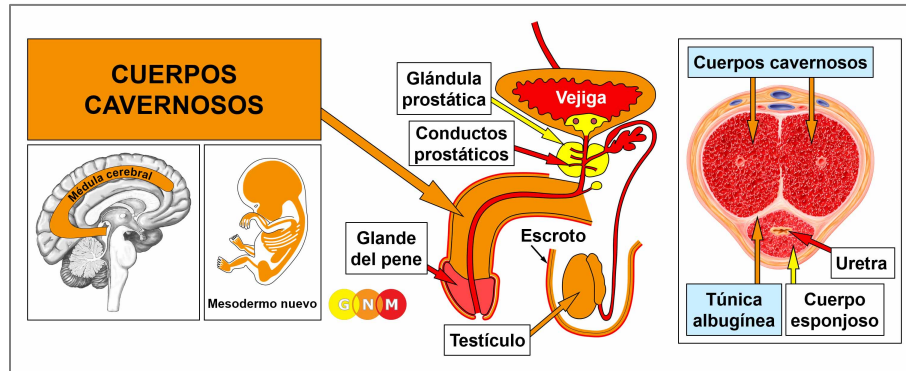
NIVEL CEREBRAL: Las glándulas productoras de esmegma se controlan desde el lado izquierdo del **tronco cerebral**, junto al centro de control de la submucosa rectal.

NOTA: Las glándulas secretoras de esmegma, las glándulas de Bartholin y la submucosa vesical (trígono vesical) comparten el mismo relé cerebral.

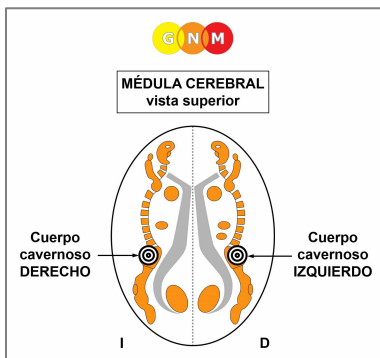
CONFLICTO BIOLÓGICO: El conflicto biológico ligado a las glándulas productoras de esmegma es **“no poder penetrar una vagina estrecha o seca”**.

FASE DE CONFLICTO ACTIVO: Comenzando con el DHS, durante la fase de conflicto activo, las células productoras de esmegma proliferan proporcionalmente a la intensidad del conflicto. El **propósito biológico del incremento celular** es mejorar la producción de esmegma para permitir una penetración más fácil.

FASE DE CURACIÓN: Tras la resolución del conflicto (**CL**), los hongos o las micobacterias, como las bacterias de la tuberculosis (TB), eliminan las células que ya no son necesarias. Los **síntomas de curación** son **dolor** debido a la hinchazón y **supuración del prepucio**. Si los hongos asisten la curación, esto causa **“candidiasis peniana”**. Los síntomas de la candidiasis ya son síntomas de **curación**, ¡Por lo que la condición no puede ser contagiosa (ved enfermedades venéreas)!



DESARROLLO Y FUNCIÓN DE LOS CUERPOS CAVERNOSOS: El pene consta de una raíz, un eje y el glande. Los cuerpos cavernosos son dos cámaras en forma de cilindro que se extienden desde el hueso púbico a lo largo del eje del pene hasta la cabeza del pene, donde se unen. Están hechos de tejido eréctil expansible compuesto principalmente de tejido conectivo. Su núcleo contiene una disposición especializada de vasos sanguíneos que se llenan de sangre para lograr una erección. El **cuerpo esponjoso** que rodea la uretra del pene está compuesto en su mayor parte por músculos lisos (equivalente a los **bulbos vestibulares del clítoris**). Durante la eyaculación, los músculos se contraen en un movimiento rítmico para permitir la expulsión del eyaculado. Los cuerpos cavernosos están envueltos por una densa vaina fibrosa, conocida como túnica albugínea. Los cuerpos cavernosos se originan del mesodermo nuevo y, por lo tanto, son controlados desde la médula cerebral.



NIVEL CEREBRAL: En la **médula cerebral**, el cuerpo cavernoso derecho se controla desde el lado izquierdo de la médula cerebral; el cuerpo cavernoso izquierdo se controla desde el hemisferio cerebral derecho (en el relé de la pelvis – ved **huesos**). Por tanto, existe una correlación cruzada entre el cerebro y el órgano.

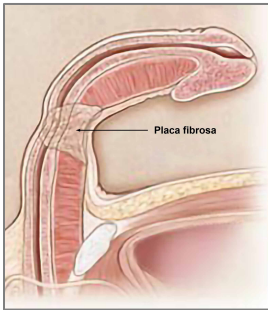
CONFLICTO BIOLÓGICO: El conflicto biológico ligado a los cuerpos cavernosos es un **conflicto de desvalorización de sí mismo relacionado con el pene** provocado, por ejemplo, por problemas de erección después de una cirugía de próstata o por los efectos adversos de fármacos supresores de testosterona o antidepresivos. Los comentarios condescendientes sobre el desempeño sexual de un hombre o el tamaño de su pene, no cumplir con las expectativas sexuales de su pareja, la eyaculación precoz y los rechazos ofensivos de las relaciones sexuales o el sexo oral son otros ejemplos de lo que puede hacer que un hombre se sienta “inútil allí”.

En línea con el razonamiento evolutivo, los **conflictos de desvalorización de sí mismo** son la temática principal de conflicto asociada con los **órganos controlados por la médula cerebral** que derivan del mesodermo nuevo.

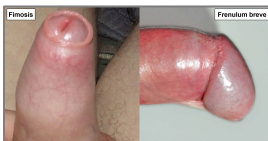FASE DE CONFLICTO ACTIVO: **necrosis (pérdida celular) en el tejido eréctil del pene** que conduce temporalmente a una incapacidad para lograr o mantener una erección. Para un hombre que **no está familiarizado con la GNM**, esto típicamente provoca más desvalorizaciones de sí mismo del pene que conducen a una **disfunción eréctil** crónica (ved también disfunción eréctil relacionada con las arterias del pene). La impotencia física no afecta el impulso sexual masculino, ya que el nivel de testosterona está en el rango normal.

NOTA: La erección del pene se controla desde el sistema nervioso parasimpático, la eyaculación desde el sistema nervioso simpático (ved orgasmo masculino y femenino). Por lo tanto, el impulso sexual masculino se activa en la vagotonía. Es por eso que un hombre no puede tener una erección bajo estrés o con una intensa actividad conflictiva de cualquier conflicto biológico. Lo mismo se aplica a las mujeres (ved también lubricación vaginal).

FASE DE CURACIÓN: Durante la primera parte de la fase de curación (**PCL-A**), la pérdida de tejido se restaura con nuevas células y la función eréctil vuelve a la normalidad. Sin embargo, cuando el proceso de curación se prolonga debido a las constantes recaídas conflictivas, el exceso de tejido cicatricial afecta eventualmente la flexibilidad del pene.



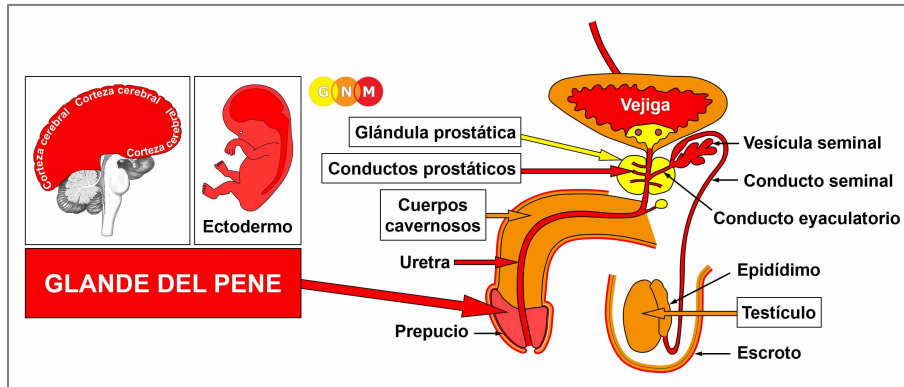
La acumulación de placa fibrosa y bultos duros en la **túnica albugínea**, la vaina que rodea los cuerpos cavernosos, causa una curvatura permanente del pene. Esta condición se denomina **enfermedad de Peyronie**. Si un bebé nace con una curvatura del pene, esto revela que él (quizás preferido por su madre o padres ser una “ella”) había sufrido una desvalorización del pene en el útero.



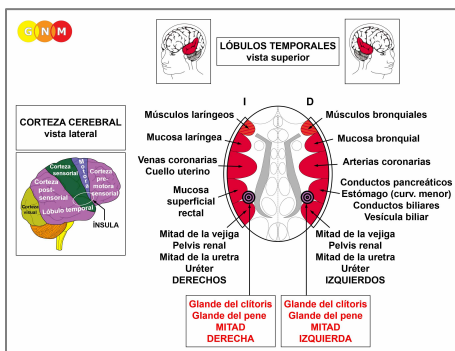
La fimosis, la incapacidad de retraer completamente el **prepucio** sobre el glande, y el **frenulum breve**, un acortamiento del **frenillo** que restringe el movimiento del prepucio, se relacionan, en términos de GNM, con conflictos de desvalorización de sí mismo experimentados como “¡No valgo nada *allí!*”

El tejido conectivo del prepucio y del frenillo se deriva del mesodermo nuevo y se controla desde la misma área de la médula cerebral que los cuerpos cavernosos.

Las verrugas genitales se relacionan con un conflicto de separación sexual que involucra la epidermis del pene.



DESARROLLO Y FUNCIÓN DEL GLANDE DEL PENE: El glande del pene forma la cabeza bulbosa del cuerpo del pene. El prepucio que cubre el glande es una doble capa retráctil de tejido epidérmico que envuelve el glande. El prepucio es continuo con la piel del pene. El prepucio interno contiene glándulas secretoras de esmegma. El frenillo en la parte inferior del pene es una pequeña banda elástica que permite tirar del prepucio sobre el glande para proteger la apertura uretral en la punta del pene. El glande del pene consta de epitelio escamoso, se origina del ectodermo y, por tanto, se controla desde la corteza cerebral. **NOTA:** El glande del pene está cubierto por una capa de piel epidérmica, pero no está dotado de una dermis (debajo de la piel).



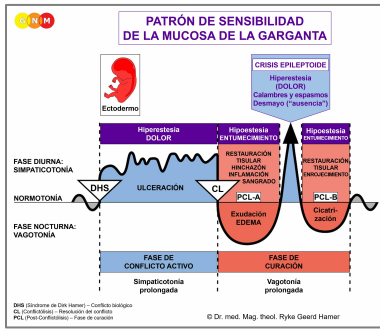
NIVEL CEREBRAL: El glande del pene se controla desde la **corteza post-sensorial** (parte de la corteza cerebral). La epidermis que cubre el glande se controla desde la corteza sensorial (ved [relés cerebrales de los genitales externos](#)).

La mitad derecha del glande del pene se controla desde el lado izquierdo de la corteza post-sensorial (entre los relés del recto y la vejiga derecha); la mitad izquierda se controla desde el hemisferio cortical derecho (entre los relés del estómago y la vejiga izquierda). Por tanto, existe una correlación cruzada entre el cerebro y el órgano.

NOTA: El glande del pene y el glande del clítoris comparten los mismos relés cerebrales. Sus centros de control están ubicados fuera de los lóbulos temporales: por lo tanto, no se aplica el principio de género, lateralidad y estado hormonal.

CONFLICTO BIOLÓGICO: El conflicto biológico ligado al glande del pene es un **conflicto de separación severo asociado con el pene**, experimentado, por ejemplo, con la pérdida de una pareja sexual o con un duro rechazo sexual (ved también conflicto de separación sexual relacionado con la epidermis del pene y el escroto). El conflicto también se refiere a no querer ser tocado en el pene (abuso sexual, acoso sexual, manejo brusco, sexo oral desagradable, miedo a contraer una enfermedad venérea) o no tener permitido ser tocado, incluido tocarse uno mismo (un DHS que se activa cuando uno es pillado masturbándose). El procedimiento quirúrgico de la [circuncisión](#) masculina también puede provocar un **conflicto peniano**.

En línea con el razonamiento evolutivo, los **conflictos territoriales**, los **conflictos sexuales** y los **conflictos de separación** son las temáticas principales de conflicto asociadas con los órganos de origen ectodérmico, controlados desde la [corteza sensorial](#), [pre-motora sensorial](#) y [post-sensorial](#).



El Programa Especial Biológico del **glante del pene** sigue el **PATRÓN DE SENSIBILIDAD DE LA MUCOSA DE LA GARGANTA** con hipersensibilidad durante la fase de conflicto activo y la Crisis Epileptoide e hiposensibilidad en la fase de curación.

NOTA: A excepción del glante del pene y glante del clítoris, los genitales externos siguen el **Patrón de Sensibilidad de la Piel Externa**, ya que están controlados desde la **corteza sensorial**.

FASE DE CONFLICTO ACTIVO: ulceración (pérdida celular) en el revestimiento epitelial del glante. Durante la actividad conflictiva, la cabeza del pene es demasiado sensible al tacto (**hipersensibilidad**).

FASE DE CURACIÓN: Durante la fase de curación, la ulceración se repone con nuevas células. El proceso de curación se manifiesta como **hiposensibilidad** (entumecimiento) del glante con disminución o, si el conflicto fue intenso, una pérdida completa de la sensibilidad. La hipersensibilidad se reactiva brevemente durante la Crisis Epileptoide. Con la compleción del Programa Especial Biológico, la sensibilidad del pene vuelve a la normalidad.

NOTA: Todas las Crisis Epileptoideas que se controlan desde la **corteza sensorial, post-sensorial o pre-motora sensorial** se acompañan de **problemas circulatorios, mareos**, breves **alteraciones de la conciencia** o una completa **pérdida de la conciencia** (desmayo o “ausencia”), dependiendo de la intensidad del conflicto. Otro síntoma distintivo es una **caída de azúcar en sangre** causada por el uso excesivo de glucosa por parte de las células cerebrales (comparad con la hipoglucemia relacionada con las células de los islotes del páncreas).

Fuente: www.learningnm.com