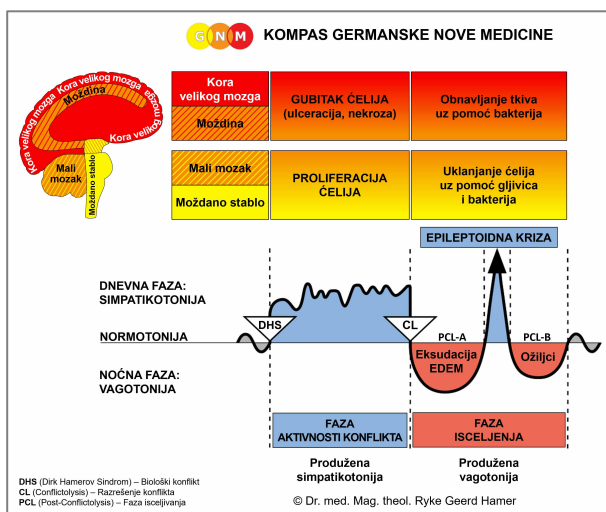




BIOLOŠKI SPECIJALNI PROGRAMI

CREVA I REKTUM

Napisala Caroline Markolin, Ph.D.



Tanko crevo

Debelo crevo (kolon)

Sigmoidni kolon

Mišići creva

Peritoneum

Rektum podsluzokoža

Površinska sluzokoža rektuma

Perianalni kanali

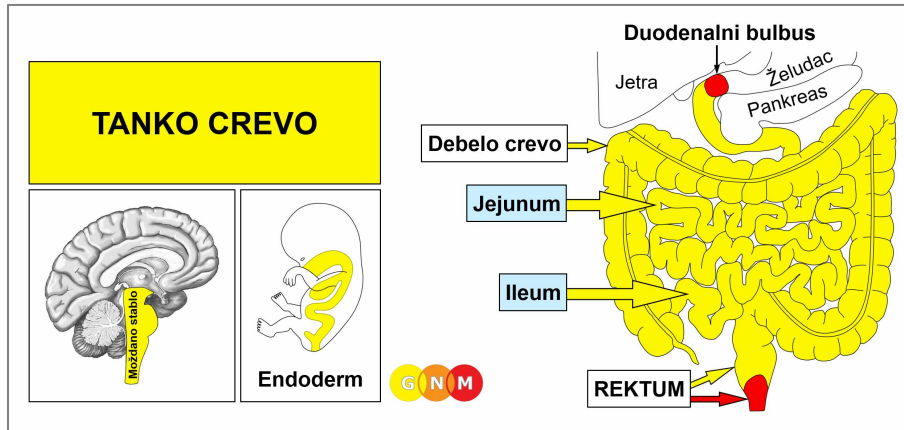
Mišići rektuma (gornji rektum)

Mišići rektuma (donji rektum)

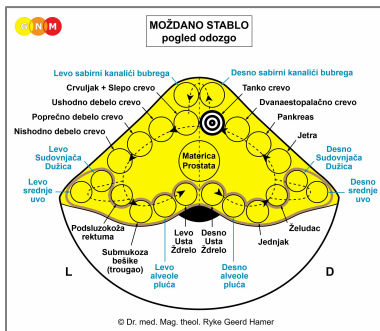
Sfinkter rektuma (unutrašnji)

Sfinkter rektuma (spoljašnji)

Rev. 1.03



RAZVOJ I ULOGA TANKOG CREVA: Tanko crevo je deo gastrointestinalnog trakta koji povezuje želudac sa debelim crevom. **Jejunum** je gornji deo tankog creva, i nastavlja se na dvanaestopalačno crevo ili duodenum; **ileum** je završni deo tankog creva, i spaja se sa debelim crevom. Jejunum i ileum su delovi digestivnog sistema u kojima se uglavnom odvija upijanje hranljivih materija (sposobnost apsorpcije). Unutrašnja površina zida tankog creva je prekrivena crevnim cilindričnim epitelom koji vodi poreklo od endoderma, pa ga zato kontroliše moždano stablo.



NIVO MOZGA: Kontrolni centar za tanko crevo (jejunum i ileum) je u **moždanom stablu** pravilno postavljen unutar prstenaste forme koju čine kontrolni centri za organe alimentarnog kanala, precizno, između kontrolnih centara za dvanaestopalačno (duodenum) i slepo crevo (lat. coecum).

NAPOMENA: Prelaz između desne i leve polovine moždanog stabla, na nivou organa odgovara ileo-cekalnom zalisku, koji se nalazi između tankog creva i slepog creva (cekuma), prvog dela debelog creva.

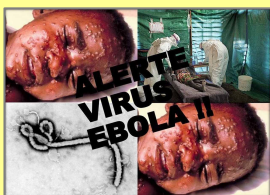BIOLOŠKI KONFLIKT: U skladu sa ulogom koju ima, biološki konflikt povezan sa tankim crevom je „nisam u stanju da upijem ili svarim zalogaj” (vidi takođe: želudac, dvanaestopalačno crevo, debelo crevo i žlezdani deo pankreasa). Konflikt se doživljava kao **ljutnja**, i može biti u vezi sa: osobom (član porodice, prijatelj, sused, kolega, zaposlenik, nadređeni, klijent, nastavnik, učenik, drug iz razreda, trener, lekar, autoriteti), situacijom (na radnom mestu, u školi ili u odnosu sa drugom osobom) ili vestima koje je „teško prihvatiti” ili teško „svariti”.

U skladu sa evolucijskim rezonovanjem, **konflikti zalogaja** su primarne teme konfliktata u vezi sa organima koje **kontroliše moždano stablo**, a koji potiču od endoderma.

FAZA AKTIVNOSTI KONFLIKTA: Počevši od DHS-a, tokom faze aktivnosti konflikta dolazi do umnožavanja crevnih ćelija, proporcionalno intenzitetu konflikta. **Biološka svrha povećanja broja ćelija** je da se bolje svari i apsorbuje zalogaj. Ako aktivnost konflikta traje duže, u ravni zida tankog creva formira se izraslina (apsorptivni tip). Na završnom delu ileuma koji ima tanji zid od jejunuma, izraslina može imati i formu karfiola (sekretorni tip). Ovo može dovesti do opstrukcije creva, ili tzv. **ileusa**. U zvaničnoj medicini se zadebljanje zida creva može dijagnostikovati kao karcinom (**rak jejunuma** ili **rak ileuma**).

FAZA ISCELJENJA: Nakon razrešenja konflikta (CL), gljivice ili mikobakterije poput mycobacterium tuberculosis uklanjaju ćelije koje više nisu potrebne. Ako je pogođen jejunum (gornji deo tankog creva), **simptomi isceljenja** su **proliv, povraćanje i noćno znojenje. Grčevi u trbuhu** (sposobnost motorike) se javljaju naročito u periodu Epileptoidne Krize (vidi takođe: crevne kolike). Učešće gljivica u procesu isceljenja se manifestuje pojavom **kandidijaze creva**. Obim simptoma je određen intenzitetom faze aktivnosti konflikta.

NAPOMENA: Konzumiranje neispravne hrane takođe može dovesti do proliva. Međutim, ako se loša hrana može isključiti kao izvor problema, proliv je pozitivan znak da je „konflikt nesvarljivog zalogaja” razrešen, i da je „zalogaj” eliminisan – čak i bez pomoći mikroorganizama (senzorna sposobnost i sposobnost ekskrecije creva). Proliv takođe može biti izazvan anksioznošću (za vreme simpatikotonije) koja dovodi do oslobađanja nekih hemijskih supstanci koje ulaze u digestivni trakt i olakšavaju pokrete creva i pražnjenje. Uzimajući u obzir da je situacijom „bori se-ili-beži” mnogo lakše upravljati ako su creva prazna, ovo ima savršen smisao. U tom slučaju, iznenadni proliv nije povezan sa DHS-om (neočekivani „nesvarljiv zalogaj” sa prolivom u fazi isceljenja, tj. u vagotoniji).



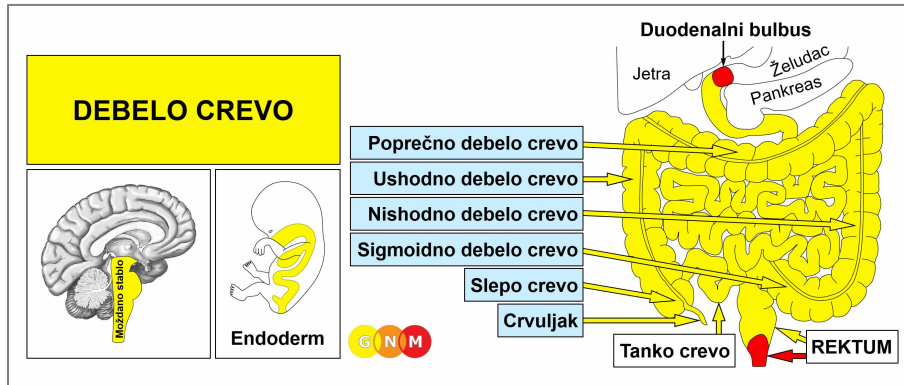
Korišćenje kontaminirane vode za piće može dovesti do teškog proliva sa akutnim krvarenjem potencijalno opasnim po život. Ovo se obično dešava u regijama poput Afrike, gde stanovništvo nema pristup ispravnoj vodi za piće. Okriviti ebola virus za ovo stanje je medicinska konstrukcija koja nema nikakvu naučnu osnovu („...svet je izložen stravičnim scenarijima o eboli. Ovi šokantni medijski izveštaji zanemaruju činjenicu da postojanje i patogeni efekti svih tih, navodno zaraznih, pa čak i smrtonosnih virusa, nikada nisu dokazani”, Torsten Engelbrecht/Claus Köhnlein, *Virus Mania*, str. 25).

Kao što se na ovoj slici „Upozorenje na ebola virus” može primetiti, lice „žrtve ebrole” prekriveno je „velikim boginjama” koje nemaju nikakve veze sa ebola-virusom. Prema Centru za kontrolu bolesti *Center for Disease Control*, „simptomi ebrole” su proliv, povraćanje, bol u trbuhu, groznica i žestoke glavobolje.

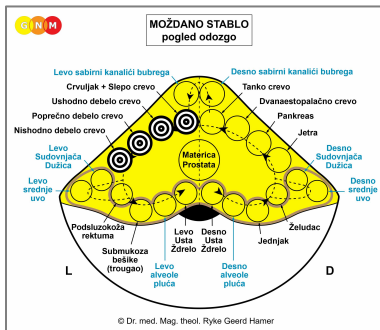
„**Crohn-ova bolest**” (Kronova bolest) predstavlja fazu isceljenja „konflikta nesvarljivog zalogaja”. Najčešći tip ove bolesti je **ileoitis**, koji pogađa završni deo tankog creva. **Simptomi** su: uporan **proliv sa eliminacijom sluzi** a često i **krvi** (stolica crna kao katran), **bolovi u trbuhu i zapaljenje** u crevima. Hronično stanje ukazuje na recidive konflikta, koji produžavaju proces isceljenja (višeće isceljenje). Za **ponavljanje Crohn-ove bolesti** je karakteristična naizmenična pojava napada koji se javljaju svaki put kad osoba naiđe na šinu, i perioda bez simptoma između napada.

Alergije na hranu sa ponavljajućim prolivom ukazuju na to da „nesvarljiva ljutnja” povezana sa određenom vrstom hrane (mleko, orasi, pšenica, morski plodovi, određene vrsta voća ili povrća), još uvek nije u potpunosti razrešena. **Višestruke alergije na hranu** nam kažu da se nekoliko namirnica, uključujući i njihove sastojke (šećer, so, laktoza), čuvaju u podsvesti kao okidači ili šine povezane sa prvobitnim DHS-om. Svaka hrana, za koju se veruje da može biti uzrok „alergije”, predstavlja novi „nesvarljivi zalogaj” i dodaje se spisku konfliktnih šina. Stoga su ljudi koji neprestano brinu da ne pojedu nešto „otrovno” ili „pogrešno” skloniji razvoju višestrukih alergija na hranu. U slučaju „**intolerancije na gluten**” ili **celijakije**, gluten koji se nalazi u pšenici i srodnim žitaricama povezan je sa „konfliktom nesvarljive ljutnje”. Ponavljajući kontakt sa pšenicom („alergenom”) na kraju dovodi do zapaljenja u tankom crevu. Dijeta bez glutena koja je standardni preporučeni tretman, praktično znači izbegavanje glutena kao okidača i ne rešava pravi uzrok.

NAPOMENA: Zvanična medicina određene namirnice smatra uzrocima **anafilaktičkog šoka**. Za anafilaksu se kaže da predstavlja odgovor imunološkog sistema na alergen, što uključuje i orašaste plodove, školjke ili mlečne proizvode. Sa stanovišta GNM, simptomi su izazvani recidivom konflikta („alergija”), na primer, konflikta teritorijalnog straha (teškoće sa disanjem), konflikta zalogaja (otok jezika) ili konflikta razdvajanja (koprivnjača, pad u nesvest), što se dešava nailaskom na šine prvobitnog konflikta. Sasvim je moguće da intenzivan recidiv konflikta dovede do komplikacija. Pravi anafilaktički šok sa naglim padom krvnog pritiska i gubitkom svesti koji može da dovede do smrti dešava se kod prekomernog izlaganja hemikalijama kao što su lekovi (morfijum, aspirin), kontrastnim sredstvima koja se koriste u radiologiji, prirodnim otrovima i otrovnim supstancama.



RAZVOJ I ULOGA DEBELOG CREVA: Debelo crevo (lat. colon) je poslednji deo gastrointestinalnog trakta, koji se nastavlja na tanko crevo. Ono ima nekoliko strukturnih delova. Prvi deo debelog creva je **slepo crevo** (lat. cecum) **sa crvuljkom** (lat. appendix), najkraći deo debelog creva koji se na jednom kraju završava slepo, a na drugom se nastavlja u **ushodno debelo crevo** (lat. colon ascendens). Na donjoj strani jetre crevo savija u levo, proteže se sve do desne strane trbušne duplje, ima naziv **poprečno debelo crevo** (lat. colon transversum) i nastavlja se u **nishodno debelo crevo** (lat. colon descendens). Poslednji deo debelog creva je sigmoidno debelo crevo (lat. colon sigmoideum). Prvobitno je ceo crevni kanal služio za varenje (sposobnost sekrecije) i upijanje (sposobnost apsorpcije) hrane. Danas debelo crevo luči samo sluz i predstavlja deo crevnog sistema u kome se otpadni materijal iz hrane prerađuje u stolicu (izmet, feces), koja zatim ide u rektum odakle se eliminiše iz organizma. Unutrašnja površina debelog creva je obložena crevnim cilindričnim epitelom koji vodi poreklo od endoderma, pa je zato pod kontrolom moždanog stabla.



NIVO MOZGA: U **moždanom stablu** debelo crevo ima četiri kontrolna centra pravilno smeštena unutar prstenaste forme koju čine kontrolni centri organa alimentarnog kanala, tačnije, između kontrolnih centara za tanko crevo i rektum.

Ovi kontrolni centri nalaze se na levoj strani moždanog stabla počevši od kontrolnog centra za slepo crevo sa crvuljkom i nastavljajući u smeru suprotnom kretanju kazaljke na satu sa kontrolnim centrima za ushodno, poprečno i nishodno debelo crevo. Na nivou organa, tanko i debelo crevo su odvojeni ileo-cekalnim zaliskom, što je na nivou mozga označeno kao prelaz sa desne na levu polovinu moždanog stabla.

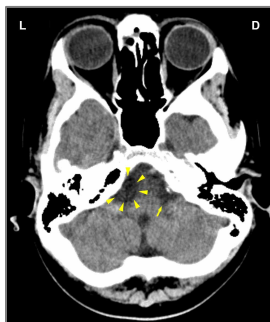
BIOLOŠKI KONFLIKT: Biološki konflikt povezan sa debelim crevom (osim sigmoidnog kolona) je „**konflikt nesvarljivog zalogaja**” (vidi takođe: želudac, dvanaestopalačno crevo, tanko crevo i žlezdani deo pankreasa). Za životinje je nesvarljiv zalogaj prava hrana; za ljude „zalogaj” može biti i figurativan, na primer automobil, kuća ili neki vredan predmet. Određene okolnosti ili neprijatan događaj takođe mogu biti doživljeni kao „zalogaj”; konflikt se može doživeti kad se situacija smatra „nesvarljivom” ili „neprobavljivom”, kada se, recimo, očekivana kupovina, unapređenje ili obećanje „izjalove”. Karakterističan aspekt konflikta zalogaja u vezi sa debelim crevom, uključujući i slepo crevo i crvuljak je, da se **konflikt doživljava kao posebno „ružan”**; ružna borba oko novca ili imovine, ružni razvodi, ružni sudski procesi ili ružne izdaje.

U skladu sa evolucijskim rezonovanjem, **konflikti zalogaja** su primarne teme konflikata u vezi sa organima koje **kontroliše moždano stablo**, a koji potiču od endoderma.

FAZA AKTIVNOSTI KONFLIKTA: Počevši od DHS-a, za vreme faze aktivnosti konflikta ćelije debelog creva se umnožavaju, proporcionalno intenzitetu konflikta. **Biološka svrha povećanog broja ćelija** je da se olakša varenje nesvarljivog zalogaja. Iako danas debelo crevo više nema ulogu varenja hrane, ono u slučaju biološkog konflikta reaguje umnožavanjem ćelija, jer je prvobitno ceo alimentarni kanal služio za varenje hrane. Kod produžene aktivnosti konflikta (viseći konflikt), kao rezultat kontinuiranog povećanja broja ćelija formira se tumor ili **karcinom debelog creva**. Tumor može da raste u ravni zida creva (apsorptivni tip), ili da ima formu karfiola (sekretorni tip). Ako stopa deobe ćelija pređe određenu granicu, zvanična medicina takav tumor smatra za „maligni”; ispod te granice se tumor smatra „benignim”, i dijagnostikuje se kao **polip creva** (vidi takođe: faza isceljenja). Tokom faze aktivnosti konflikta nema simptoma. Međutim, veliki tumor dovodi do suženja lumena debelog creva („stolica tanka kao olovka”), što može da dovede do opstrukcije creva; u tom slučaju je potreban hirurški zahvat.

FAZA ISCELJENJA: Nakon razrešenja konflikta (CL), gljivice i mikobakterije poput mycobacterium tuberculosis uklanjaju ćelije koje više nisu potrebne. **Simptomi isceljenja** su: **proliv** (sposobnost ekskrecije ili izlučivanja), **krv u stolici** (stolica je crna kao katran), **grčevi u trbuhu** (sposobnost motorike) naročito za vreme Epileptoidne Krize (vidi: crevne kolike) i **noćno znojenje**. **Preterane količine „gljivica u crevima”** ukazuju na asistiranje gljivica pri isceljenju. „Crevnu infekciju” sa (krvavim) prolivom može takođe da izazove i bakterija **Escherichia coli (E. Coli)** koja naseljava tanko i debelo crevo (vidi: infekcija ešerihijom kod trougla mokraćne bešike koji vodi poreklo od endoderma). Zavisno od intenziteta faze aktivnosti konflikta, simptomi se kreću u opsegu od blagih do teških.

Ako potrebni mikroorganizmi nisu dostupni posle razrešenja konflikta jer su uništeni prekomernom upotrebom antibiotika, dodatno stvorene ćelije ostaju na mestu. Na kraju, izraslina biva inkapsulirana. Zvanična medicina ovakav nalaz najčešće dijagnostikuje kao **crevni polip** ili „benigni tumor” (vidi takođe: faza aktivnosti konflikta).

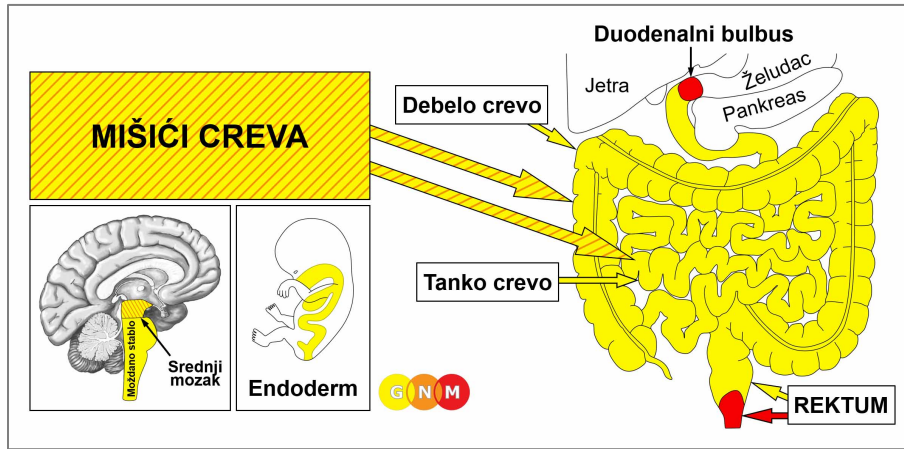


Na ovom skenu vidimo uticaj „konflikta nesvarljivog zalogaja” na kontrolni centar za debelo crevo, na levoj polovini moždanog stabla (žute strelice – [vidi GNM dijagram](#)). Edem u mozgu (hipodenzičan, vidi se kao tamno polje) ukazuje da je osoba u [PCL-A](#). Postoji i dodatni edem u kontrolnom centru za jetru (mala žuta strelica), što nam otkriva da je konflikt umiranja od gladi takođe razrešen. Konflikt umiranja od gladi se često aktivira posle dijagnostikovanja karcinoma debelog creva, a povezan je sa nedolaskom hrane kroz crevo, što se tumači kao „gladovanje”. Zbog toga je karcinom jetre najčešći sekundarni karcinom posle raka creva. I naravno, nema nikakve veze sa „metastaziranjem malignih ćelija”.

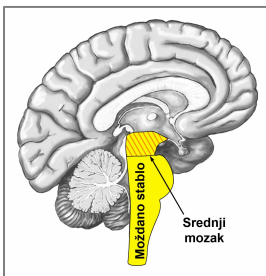
Ako istovremeno postoji i **SINDROM**, što znači aktivan konflikt napuštenosti ili postojanja koji pogađa sabirne kanaliće bubrega, zadržana voda se u velikoj meri skladišti u području koje se isceljuje. Povećani otok može da napravi opstrukciju debelog creva; u slučaju crvuljka, do okluzije može da dođe već u fazi aktivnosti konflikta. Za vreme faze isceljenja dolazi do upale crvuljka i pojave **apendicitisa**. Ruptura apendiksa se dešava za vreme intenzivne Epileptoidne Krize.

Kolitis (lat.colitis) je zapaljenje creva koje prati **bol u trbuhu, nadimanje i proliv**, sa mogućim prisustvom krvi u stolici. Kao i Crohn-ova bolest, ulcerozni kolitis nastaje nakon razrešenja konflikta (CL). Uporni simptomi ukazuju na recidive konflikta koji prekidaju, i stoga produžavaju isceljenje (viseće isceljenje). Stanje poznato kao „**sindrom nervoznih creva**” (lat. colon irritable) je takođe znak da je „konflikt nesvarljivog zalogaja” razrešen. U poređenju sa kolitisom, simptomi su manjeg intenziteta.

Divertikulitis je rezultat produženog procesa isceljenja u crevima. Zbog kontinuiranog procesa uklanjanja ćelija, zid creva postaje istanjen, što dovodi do formiranja vrećice (divertikuluma) ka spolja. Kad u takvoj kesici nastane zapaljenje usled recidiva konflikta, nastaje divertikulitis.



RAZVOJ I ULOGA MIŠIĆA CREVA: Zid tankog i debelog creva sastoji se od glatkih mišića. Uzdužno postavljena vlakna glatkih mišića regulišu mišićne kontrakcije, dok poprečno postavljena vlakna regulišu njihovo opuštanje. Naizmenični ritam kontrakcija i opuštanja dovodi do peristaltičkih pokreta (sposobnost motorike) koji pomeraju „zalogaj hrane” duž crevnog kanala (vidi takođe: srčani mišić/„zalogaj krvi”; mišići zenice/„zalogaj svetlosti”). Glatki mišići creva vode poreklo od endoderma, a kontroliše ih srednji mozak.



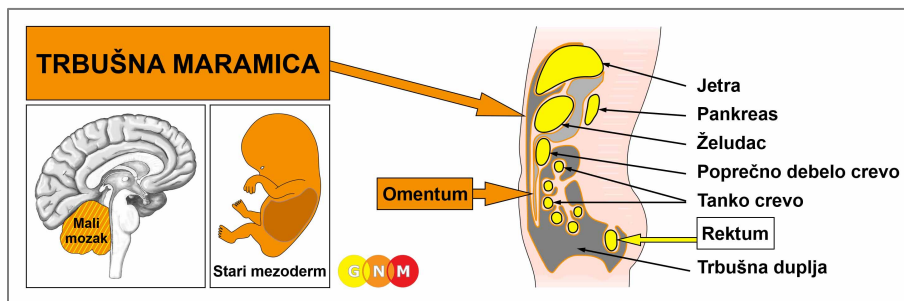
NIVO MOZGA: Mišiće creva kontroliše **srednji mozak**, smešten na najudaljenijem delu moždanog stabla.

BIOLOŠKI KONFLIKT: Biološki konflikt povezan sa mišićima creva je „**nisam u stanju da proteram nesvarljiv zalogaj**”. Ovo se odnosi kako na stvarni „zalogaj” (komad hrane), tako i na figurativni (nešto „nesvarljivo” se „ne pokreće sa mrtve tačke”, na primer, sudski spor).

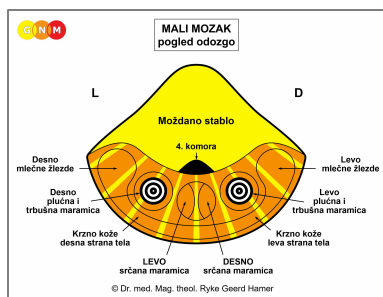
FAZA AKTIVNOSTI KONFLIKTA: povećana **lokalna tonična kontrakcija mišića (hipertonus)**. Lokalno pojačana peristaltika (**lokalna kolika**) ima **biološku svrhu** da zalogaj pogura dalje i većom snagom. Tokom ovog perioda, u drugim delovima creva peristaltika je usporena, što izaziva **zatvor i nadimanje u trbuhu**, usled opuštanja crevnih mišića. **NAPOMENA:** Zatvor se može javiti tokom faze aktivnosti bilo kog konflikta, pošto se varenje usporava u simpatikotoniji; isto se dešava kod nedovoljnog unosa tečnosti (vidi takođe: smanjeno izlučivanje mokraće u vezi sa sabirnim kanalićima bubrega, što dovodi do formiranja suve i tvrde stolice koja teško prolazi kroz crevo).

FAZA ISCELJENJA: **klonična hiperperistaltika čitavog creva (crevne kolike)**; za vreme **Epileptoidne Krize snažno pojačani lokalni tonični grčevi i nadutost** (zastoj peristaltike u ostatku creva). **NAPOMENA:** Kad poprečno-prugasti, na primer, skeletni mišići prolaze kroz Epileptoidnu Krizu, klonični i tonični grčevi se javljaju istovremeno. Ako su grčevi u trbuhu (sposobnost motorike) praćeni prolivom (senzorna sposobnost), to nam govori da se Biološki Specijalni Programi crevne sluzokože i crevnih mišića odvijaju istovremeno (varenje i propuštanje „nesvarljivog zalogaja”).

NAPOMENA: Veoma sporu peristaltiku ili njen potpuni zastoj, zvanična medicina dijagnostikuje kao „paralitički ileus” ili opstrukciju creva. Dr Hamer: „Ovo nije tačno, jer ne postoji ‘paraliza’ glatkih mišića creva, osim one uzrokovane toksičnim lekovima kao što je morfijum.”



RAZVOJ I ULOGA PERITONEUMA: Peritoneum (trbušna maramica) se sastoji od dvoslojne serozne membrane. Parijetalni peritoneum oblaže zidove trbušne duplje, dok visceralni peritoneum (uključujući i **retroperitoneum**) pokriva pojedinačne organe, kao što su: jetra, slezina, pankreas, želudac, dvanaestopalačno crevo, tanko crevo, debelo crevo sa omentumom, gornji deo rektuma, bubrege i mokraćnu bešiku, kao i matericu, jajnike i testise (tunica vaginalis testis). Prostor između ova dva peritonealna sloja naziva se peritonealna duplja i ispunjen je tečnošću koja podmazuje peritonealnu površinu. U evolucijskom smislu, peritoneum se razvio istovremeno sa pleurom (plućna maramica), perikardijumom (srčana maramica) i krznom kože. Peritoneum vodi poreklo od starog mezoderma, pa je zato pod kontrolom malog mozga.



NIVO MOZGA: Peritoneum kontroliše **malog mozga**; desnu polovinu peritoneuma kontroliše leva strana, dok levu polovinu peritoneuma kontroliše desna strana malog mozga. Postoji, dakle, unakrsna veza između mozga i organa.

NAPOMENA: Peritoneum (trbušna) i pleura (plućna maramica) dele iste kontrolne centre, zato što su prvobitno peritonealna i pleuralna membrana činile jedan kompleks, koji je kasnije podeljen dijafragmom, koja je razdvojila grudnu i trbušnu duplju.

BIOLOŠKI KONFLIKT: Biološki konflikt povezan sa peritoneumom je **konflikt napada**, precizno, **napada na trbuh** (vidi takođe: konflikti napada u vezi sa plućnom maramicom, srčanom maramicom i krznom kože).

U skladu sa evolucijskim rezonovanjem, **konflikti napada** su primarne teme konfliktata u vezi sa organima koje **kontroluje mali mozak**, a koji potiču od starog mezoderma.

Konflikt napada na trbuh se može doživeti, na primer, napadom životinje, udarcem nogom, pesnicom ili ubodom u stomak tokom borbe; isto važi i za napade otpozadi, na bubrege. „Oštre” reči ili pretnje („ubiću te”) upućene nekome, takođe se mogu registrovati kao napad koji pogađa retroperitonealni prostor, ako je verbalna uvreda doživljena kao „nož u leđa”. Isto tako, konflikt mogu izazvati: hirurške intervencije u oblasti trbuha (carski rez, histerektomija, uklanjanje tumora, transplantacija bubrega ili jetre), strah od operacije (zamišljanje da „će me seći uzduž i popreko”), plasiranje **invazivnih drenova** i katetera za peritonealnu dijalizu, biopsije i punkcije kroz trbušni zid uključujući i uzimanje plodove vode za testiranje, pri čemu se iglom prolazi kroz zid materice. Dijagnoze raka debelog creva i jajnika ili ciroze jetre, mogu biti doživljene kao „napad” na integritet organa. Konflikt napada može poticati i iznutra, na primer, zbog akutnih bolova u trbuhu (bol u želucu, crevne kolike, menstrualni bolovi) ili bolnog snošaja.

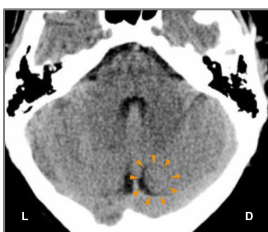
FAZA AKTIVNOSTI KONFLIKTA: Počevši od DHS-a, za vreme faze aktivnosti konflikta, ćelije peritoneuma se umnožavaju proporcionalno intenzitetu konflikta. **Biološka svrha povećanog broja ćelija** je stvaranje unutrašnjeg pojačanja za zaštitu trbuha od daljih napada. Ako aktivnost konflikta duže traje (viseći konflikt), na mestu se formira izraslina oblika lukovice; izraslina u ravni peritoneuma obično nastaje kad je konflikt napada bio više opšte prirode. Zvanična medicina zadebljanje peritoneuma dijagnostikuje kao **(retro)peritonealni mezoteliom** (vidi takođe: mezoteliom omentuma, pleuralni mezoteliom, perikardijalni mezoteliom i testikularni mezoteliom). Ako stopa deobe ćelija prelazi određenu granicu, tumor se smatra „malignim”.

NAPOMENA: Da li će mezoteliom nastati na desnoj ili levoj polovini peritoneuma, zavisi od lateralnosti osobe, i od toga da li je konflikt povezan sa majkom/detetom ili partnerom. Lokalizovani konflikt pogađa područje koje je asocirano sa „napadom”.

FAZA ISCELJENJA: Nakon razrešenja konflikta (CL), gljivice, mycobacterium tuberculosis ili druge bakterije uklanjaju ćelije koje više nisu potrebne. **Simptomi isceljenja** su **bol u trbuhu** i **noćno znojenje**. Ako dođe do zapaljenja, stanje se naziva **peritonitis**. Posle razgradnje dodatno stvorenih ćelija, na mestu ostaju šupljine ili kaverne. Vremenom se ove šupljine popunjavaju kalcijumom i na rentgenskom snimku se vide kao depoziti kalcijuma.

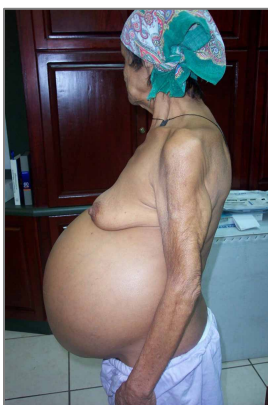
Ako potrebni mikroorganizmi nisu dostupni, jer su uništeni prekomernom upotrebom antibiotika, dodatno stvorene ćelije ostaju. Na kraju izraslina biva inkapsulirana vezivnim tkivom. Ovakav nalaz zvanična medicina smatra za „benigni” tumor.

Za vreme faze isceljenja (u PCL-A), peritonealna membrana prirodno apsorbuje tečnost (**suvi peritonitis**). Ako istovremeno postoji i SINDROM, tj. zadržavanje tečnosti zbog aktivnog konflikta napuštenosti ili postojanja, nakupljanje vode je veće (**vlažni peritonitis**) i uzrok je akutnog bola. Kada bakterije potpomažu isceljenje, tečnost sadrži gnoj (**gnojni peritonitis**, tuberkulozni peritonitis). Pošto peritoneum nije fizički podeljen na desni i levi deo, **eksudativni peritonealni izliv** (nakupljanje viška tečnosti) prisutan je u čitavom peritoneumu (uporedi sa: pleuralni i perikardijalni izliv). Samo lokacija Hamer-ovog Fokusa u mozgu može otkriti na kojoj strani abdomena je napad doživljen, pa prema tome i iz koje hemisfere mozga potiče i kontroliše se Biološki Specijalni Program.



Na ovom skenu vidimo Hamer-ov Fokus u kontrolnom centru za levu polovinu peritoneuma ([vidi GNM dijagram](#)) koja je odgovorila na konflikt napada.

Istovremeno zadržavanje vode kao posledica aktivnog konflikta napuštenosti ili postojanja, manifestuje se kao **abdominalni ascit**. Kod osoba sa viškom kilograma ascit može ostati neprimećen.



Kod intenzivnog konflikta postojanja, često izazvanog šokom zbog dijagnoze, hospitalizacijom ili posle operacije u abdominalnoj regiji, ascit može da bude prilično veliki. Dakle, **ako neko ima dijagnozu karcinoma**, kao što je karcinom jetre, pankreasa, debelog creva, jajnika, materice ili peritonealni mezoteliom, **pojava ascita uvek ukazuje na strah**. Isto važi i za hronični hepatitis.

Kod ciroze jetre, zvanična medicina nakupljanje tečnosti u peritoneumu pripisuje visokom krvnom pritisku u portalnoj veni jetre. Sa GNM aspekta, ascit otkriva recidive konflikata teritorijalne ljutnje koji pogađaju žučne kanale i istovremeni aktivni konflikt napuštenosti ili postojanja.

Peritonealna tečnost je bogata proteinima. Zato dreniranje viška tečnosti može dovesti do ozbiljnih komplikacija, jer organizam pokušava da nadoknadi gubitak proteina njihovim povlačenjem iz organa, što dovodi do brzog mršavljenja. Prema dr Hameru, 60-70% pacijenata umire zbog ovih komplikacija. On zato savetuje da se ne drenira više od 1,5 litra tečnosti odjednom, kako bi se sprečio akutni nedostatak proteina. Štaviše, punktiranje peritoneuma sa svakom ponovljenom procedurom često aktivira nove konflikte napada i recidive konflikta, bacajući pacijenta u začarani krug. Dr Hamer preporučuje izbegavanje punkcije i drenaže, i korišćenje malog balon-katetera koji omogućava pacijentima da sami regulišu drenažu ascita.

NAPOMENA: Tečnost može ući u peritoneum kada su kosti blizu trbuha, na primer kičmeni pršljenovi, u isceljenju konflikta samopotcenjivanja izazvanog dijagnozom karcinoma debelog creva, jetre ili jajnika, ili histerektomijom. Veliki edem, najčešće prouzrokovan zadržavanjem vode zbog SINDROMA „curka” kroz pokosnicu u peritoneum, stvarajući takozvani **transudativni peritonealni izliv** (koji ne sadrži proteine!).

VELIKI OMENTUM (epiploon) je duplikatura peritoneuma koja poput kecelje visi preko creva, pružajući trbuhu dodatnu zaštitu. Podmazana površina membrane (sposobnost sekrecije) pruža omentumu posebnu pokretljivost.

BIOLOŠKI KONFLIKT: Biološki konflikt povezan sa velikim omentumom je **ružan konflikt trbuha**, doživljen kao akutni stres u vezi sa stomakom. Ovaj konflikt mogu izazvati: ciroza jetre i dijagnoza karcinoma debelog creva ili jajnika.

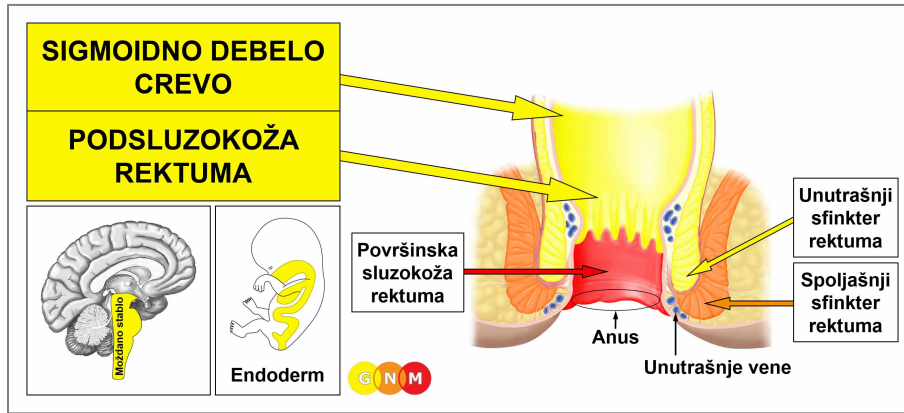
„Istraživači na području karcinoma su se pitali zbog čega ćelije raka jajnika toliko privlači trbušna duplja, a posebno omentum.”

Medical News Today, 18. jula 2013.

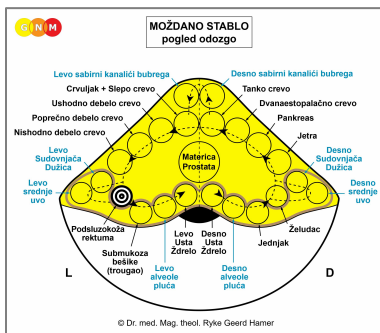
FAZA AKTIVNOSTI KONFLIKTA: Počevši od DHS-a, za vreme faze aktivnosti konflikta ćelije omentuma se umnožavaju proporcionalno intenzitetu konflikta. **Biološka svrha povećanog broja ćelija** je da se poveća lučenje tečnosti za podmazivanje, kako bi se povećala pokretljivost omentuma. Ovo takođe omogućava da se obmotaju mesta zapaljenja (**hladni apscesi**), ili da se zapečati perforirani apendiks, čime se sprečava curenje crevnog sadržaja u trbušnu duplju. Ako je aktivnost konflikta dugotrajna (viseći konflikt), kao rezultat neprekidnog umnožavanja ćelija formira se izraslina oblika karfiola (sekretorni tip). Zvanična medicina ovakvu izraslinu dijagnostikuje kao **mezoteliom omentuma** (vidi takođe: peritonealni, pleuralni, perikardijalni i testikularni mezoteliom). Ako stopa deobe ćelija prelazi određenu granicu, tumor se smatra „malignim”.

FAZA ISCELJENJA: Posle razrešenja konflikta (**CL**), gljivice, mycobacterium tuberculosis ili druge dostupne bakterije uklanjaju ćelije koje više nisu potrebne. Kao rezultat produženog procesa isceljenja (viseće isceljenje), nastaju adhezije ili priraslice.

Ako potrebni mikroorganizmi nisu dostupni nakon razrešenja konflikta, jer su uništeni prekomernom upotrebom antibiotika, dodatno stvorene ćelije ostaju. Izraslina na kraju biva inkapsulirana vezivnim tkivom. U tom slučaju, tumor se kvalifikuje kao „benigni”.



RAZVOJ I ULOGA SIGMOIDNOG KOLONA: Sigmoidno debelo crevo ili sigmoidni kolon je poslednji deo debelog creva koje se nastavlja na rektum. Rektum se završava anusom, otvorom kroz koji se otpadne materije u vidu stolice izbacuju iz tela. Da bi se olakšalo izbacivanje fekalne mase, sfinkteri rektuma se opuštaju i omogućavaju izlazak fecesa iz crevnog kanala. Unutrašnji zid sigmoidnog debelog creva i podsluzokoža rektuma prekrivene su crevnim cilindričnim epitelom koji vodi poreklo od endoderma, pa je stoga pod kontrolom moždanog stabla.



NIVO MOZGA: Kontrolni centar za sigmoidni kolon i podsluzokožu rektuma je u **moždanom stablu** uredno pozicioniran unutar prstenaste forme koju čine kontrolni centri organa alimentarnog kanala; preciznije, nalazi se na levoj polovini moždanog stabla, do kontrolnog centra za nishodno debelo crevo.

BIOLOŠKI KONFLIKT: Biološki konflikt povezan sa sigmoidnim kolonom i podsluzokožom rektuma je „konflikt izmeta” ili „sranje konflikt”. Konflikt se odnosi ili na pravi „zalogaj” izmeta (ljudski izmet ili životinjska kaka), ili se doživljava u figurativnom smislu a izazvan je prljavim poslom, zlonamernim klevetama, podlim optužbama, ukratko-„usranim” incidentom (uporedi sa: konflikt izmeta u vezi sa perianalnim kanalima i sigmoidnim/rektalnim mišićima).

U skladu sa evolucijskim rezonovanjem, **konflikti zalogaja** su primarne teme konfliktata u vezi sa organima koje kontroliše moždano stablo, a **koji potiču od endoderma**.

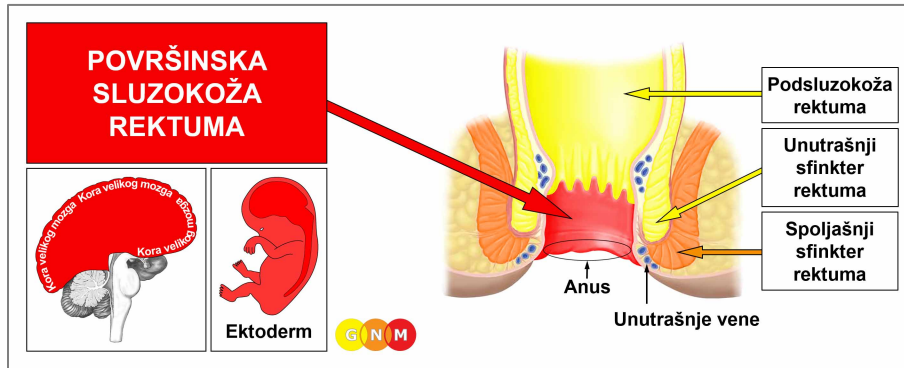
FAZA AKTIVNOSTI KONFLIKTA: Počevši od DHS-a, tokom faze aktivnosti konflikta, ćelije u sigmoidnom kolonu i/ili rektumu se umnožavaju, proporcionalno intenzitetu konflikta. **Biološka svrha povećanog broja ćelija** je da olakša varenje zalogaja. Iako danas rektum više nema digestivnu funkciju, u slučaju biološkog konflikta organ još uvek reaguje povećanjem broja ćelija, jer je prvobitno čitav crevni kanal služio za varenje hrane. Ako aktivnost konflikta dugo traje (viseći konflikt), u sigmoidu (neporedno iznad rektuma) ili u rektumu (ispod površinske sluzokože) se formira izraslina koja može rasti u ravni zida creva (apsorptivni tip) ili imati oblik karfiola (sekretorni tip). Zvanična medicina ovaj nalaz dijagnostikuje kao **kolorektalni karcinom** (uporedi sa: „karcinom rektuma” u vezi sa površinskom sluzokožom rektuma). Ako stopa deobe ćelija pređe određenu granicu, tumor se smatra „malignim”; ispod te granice, smatra se „benignim”, a dijagnoza glasi **polip rektuma** (vidi takođe: faza isceljenja).

FAZA ISCELJENJA: Posle razrešenja konflikta (CL), gljivice i mikobakterije poput mycobacterium tuberculosis uklanjaju ćelije koje više nisu potrebne. **Simptomi isceljenja** su: **krvarenje iz rektuma, stolica boje katrana i noćno znojenje. Rektalni grčevi ili spazmi** (sposobnost motorike) javljaju se tokom Epileptoidne Krize (vidi takođe: rektalni spazmi povezani sa površinskom sluzokožom rektuma, glatkim mišićima rektuma, unutrašnjim sfinkterom rektuma, poprečno-prugastim mišićima rektuma i spoljašnjim sfinkterom rektuma). U zavisnosti od intenziteta faze aktivnosti konflikta, simptomi se kreću u opsegu od blagih do veoma teških.

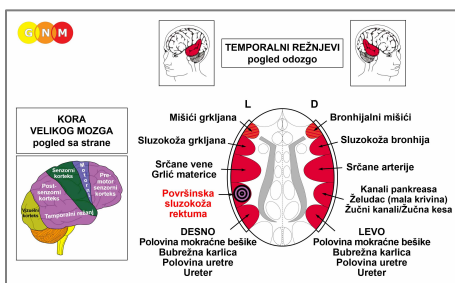
Kao i karcinomi debelog creva, i karcinomi rektuma obično bivaju nađeni samo u fazi isceljenja, kad počnu da krvare i stvaraju neprijatnosti. Ako je istovremeno prisutan SINDROM, otok u zidu creva može da se poveća do te mere, da dovede do opstrukcije rektuma (u PCL-A). Posle Epileptoidne Krize otok se povlači.

Kad bakterije tuberkuloze uklanjaju tumor u rektumu, tokom procesa isceljenja se može formirati apsces. Ovakvi **rektalni apscesi** sa otokom i krvarenjem se u zvaničnoj medicini često pogrešno dijagnostikuju kao hemoroidi.

Ako potrebni mikroorganizmi nisu dostupni nakon razrešenja konflikta zato što su uništeni prekomernom upotrebom antibiotika, dodatno stvorene ćelije u rektumu ostaju. Na kraju, izraslina biva inkapsulirana. Ovaj nalaz zvanična medicina dijagnostikuje kao „benigni” tumor, **rektalni polip** (vidi takođe fazu aktivnosti konflikta) ili kao hemoroide.



RAZVOJ I ULOGA POVRŠINSKE SLUZOKOŽE REKTUMA: Površinska sluzokoža rektuma prekriva oko 12 cm endodermalne podsluzokože donje partije rektuma. Površinska sluzokoža rektuma se sastoji od pločasto-slojevitog epitela, pa je zato kontrolirše kora velikog mozga. Unutrašnjost zida donjeg rektuma opskrbljen je poprečno-prugastim mišićima.



NIVO MOZGA: Epitelnu oblogu rektuma kontrolirše **levi temporalni (slepoočni) režanj** (deo **post-senzornog korteksa**). Kontrolni centar se nalazi odmah do kontrolnog centra za mokraćnu bešiku, a tačno preko puta kontrolnog centra za želudac (malu krivinu), pilorus, duodenalni bulbus, žučne kanale i kanale pankreasa.

BIOLOŠKI KONFLIKT: Biološki konflikt u vezi sa površinskom sluzokožom rektuma je ženski **konflikt identiteta** ili muški **konflikt teritorijalne ljutnje**, zavisno od pola, lateralnosti i hormonskog statusa osobe (vidi takođe: Agresivna Konstelacija).

Pol, Lateralnost, Hormonski status	Biološki konflikt	Pogođeni organ
Desnoruki muškarac (NHS)	Konflikt teritorijalne ljutnje	Želudac, žučni kanali, kanali pankreasa
Levoruki muškarac (NHS)	Konflikt teritorijalne ljutnje	Površinska sluzokoža rektuma*
Desnoruki muškarac (NNT)	Konflikt identiteta	Površinska sluzokoža rektuma
Levoruki muškarac (NNT)	Konflikt identiteta	Želudac, žučni kanali, kanali pankreasa*
Desnoruka žena (NHS)	Konflikt identiteta	Površinska sluzokoža rektuma
Levoruka žena (NHS)	Konflikt identiteta	Želudac, žučni kanali, kanali pankreasa*
Desnoruka žena (NNE)	Konflikt teritorijalne ljutnje	Želudac, žučni kanali, kanali pankreasa
Levoruka žena (NNE)	Konflikt teritorijalne ljutnje	Površinska sluzokoža rektuma*

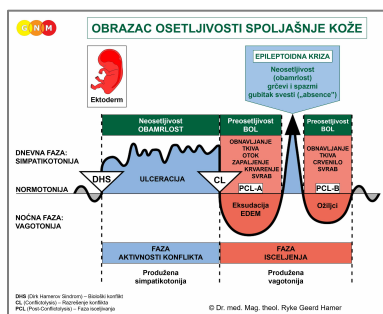
NHS = Normalan hormonski status NNT = Nizak nivo testosterona NNE = Nizak nivo estrogena

***Kod levorukih osoba konflikt se prenosi na suprotnu hemisferu**

U skladu sa evolucijskim rezonovanjem, **teritorijalni konflikti**, **seksualni konflikti** i **konflikti razdvajanja** su primarne teme konfliktata u vezi sa organima koje kontrolirše **senzorni, pre-motor senzorni i post-senzorni korteks**, a koji potiču od ektoderma.

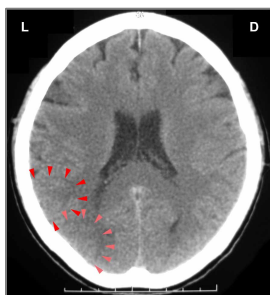
Konflikt identiteta odnosi se na nemogućnost da jedna osoba uspostavi ili utvrdi svoju poziciju ili mesto (to jest „teritoriju“), bukvalno ili figurativno. Neželjena selidba, menjanje škole ili menjanje radnog mesta mogu da aktiviraju konflikt. Konflikt identiteta takođe mogu da izazovu: osećaj nesređenosti, nepripadanja, nenalaženje svog mesta u vezi, porodici, poslovnom timu, ili u kulturi i društvu u celini, kao i diskriminacija nećijih uverenja ili seksualne orijentacije. Ovaj konflikt u izvesnoj meri može biti i **konflikt odlučivanja** (ne znam kakav izbor da napravim, ne znam kuda da idem).

NAPOMENA: Obeležavanje mesta ili teritorije izmetom ili mokraćom je tipično ponašanje sisara (vidi takođe: analne žlezde). Konflikt identiteta u vezi sa rektumom je, dakle, sličan konfliktu obeležavanja na koji odgovaraju bubrežne karlice, ureteri, mokraćna bešika i uretra. Kontrolni centri u mozgu za rektum i mokraćnu bešiku smešteni su jedan pored drugog.



Biološki Specijalni Program **površinske sluzokože rektuma** sledi **OBRAZAC OSETLJIVOSTI SPOLJAŠNJE KOŽE**, koji karakteriše neosetljivost (hiposenzitivnost) tokom faze aktivnosti konflikta i Epileptoidne Krize i preosetljivost (hipersenzitivnost) u fazi isceljenja.

FAZA AKTIVNOSTI KONFLIKTA: **ulcerisanje sluzokože rektuma**, proporcionalno intenzitetu i trajanju aktivnosti konflikta. **Biološka svrha gubitka ćelija** je proširivanje lumena rektuma, kako bi se defekacija obavila brže, tj. kako bi se bolje odredilo sopstveno mesto.



Na ovom skenu mozga vidimo Hamer-ov Fokus u kontrolnom centru za rektum (gornje crvene strelice) i mokraćnu bešiku (donje crvene strelice – [vidi GNM dijagram](#)) u vezi sa konfliktom identiteta i konfliktom obeležavanja. Oštre granice Hamer-ovih Fokusa nam govore da su oba konflikta aktivna. U ovom trenutku nema simptoma, pošto oba organa slede obrazac osetljivosti spoljašnje kože (hiposenzitivnost).

Ako konflikt duže traje, stalni gubitak tkiva u sluzokoži rektuma dovodi do nastanka malih poderotina koje se nazivaju **analne fisure**. Analna fisura može da pukne pri prolasku tvrde stolice.

FAZA ISCELJENJA: Tokom prve etape faze isceljenja (**PCL-A**) izgubljeno tkivo se nadoknađuje **umnožavanjem ćelija**. Kada je proces isceljenja u sluzokoži rektuma praćen zapaljenjem, nastaje **proktitis**. **Otok** koji nastaje zbog nakupljanja tečnosti u tkivu koje se isceljuje manifestuje se u vidu **hemoroida** u donjem rektumu (unutrašnji hemoroidi), ili oko anusa (spoljašnji hemoroidi). Ako je istovremeno aktivan i konflikt napuštenosti ili postojanja (SINDROM), hemoroidi postaju mnogo veći. U zvaničnoj medicini „izraslina“ može da bude dijagnostikovana kao „**karcinom rektuma**“ (uporedi sa: karcinom rektuma povezan sa podsluzokožom rektuma). Na osnovu Pet bioloških zakona, novostvorene ćelije se ne mogu smatrati kancerskim ćelijama, jer u svojoj suštini one predstavljaju nadoknadu izgubljenog tkiva.

Simptomi isceljenja su: **žareći bol u rektumu**, **svrab oko anusa**, **krvarenje iz rektuma** (ako je stolica tvrda, hemoroidi pucaju i krvare), i **bolni grčevi ili spazmi** ako okolni poprečno-prugasti mišići zida rektuma istovremeno prolaze kroz Epileptoidnu Krizu (vidi takođe: rektalni spazmi u vezi sa podsluzokožom rektuma, unutrašnjim sfinkterom rektuma ili poprečno-prugastim mišićima rektuma i spoljašnjim sfinkterom rektuma). Zavisno od intenziteta faze aktivnosti konflikta, simptomi mogu biti blagi do veoma teški. Za fazu isceljenja je tipičan osećaj da posle defekacije crevo nije sasvim ispražnjeno, što se zove **rektalni tenezmi** (uporedi sa: tenezmi mokraćne bešike).

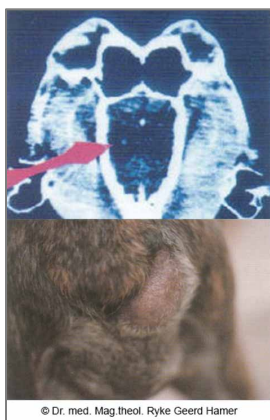
NAPOMENA: Sve Epileptoidne Krize koje kontrolišu **senzorni, post-senzorni ili pre-motor senzorni korteks**, prate: **poremećaj cirkulacije**, **ošamućenost**, kratki **poremećaji svesti** ili potpuni **gubitak svesti** (pad u nesvest ili „absence”), što zavisi od intenziteta konflikta. Karakterističan simptom je **pad nivoa šećera u krvi** izazvan povećanim korišćenjem glukoze u ćelijama mozga (uporedi sa: hipoglikemija u vezi sa ćelijama ostrvaca pankreasa).

Zvanična medicina tvrdi da su hemoroidi „varikozne vene” u području rektuma. U stvarnosti, otok se javlja u sluzokoži rektuma. Dr Hamer-ovo proučavanje brojnih skenova mozga dokazuje da svaka osoba sa hemoroidima ima Hamer-ov Fokus u **kori velikog mozga**, u kontrolnom centru za površinsku sluzokožu rektuma, a ne u medulli cerebri u kojoj se nalazi kontrolni centar za vene (vidi takođe: varikoziteti jednjaka, pogrešno povezani sa cirozom jetre).

Prema statistici, hemoroidi se češće javljaju kod trudnica. Kao uzrok se navodi težina bebe. Sa aspekta GNM, kod trudnice se hemoroidi javljaju samo kada je ona u fazi isceljenja konflikta identiteta ili konflikta odluke. Zato svaka trudna žena nema hemoroide.

NAPOMENA: Hemoroidi mogu nastati i tokom porođaja, zbog cepanja u rektalnom području, ili zbog naprezanja usled tvrde stolice. Bez obzira na to da li su hemoroidi posledica povrede (bez DHS-a) ili konflikta u vezi sa rektumom, proces isceljenja je potpuno isti.

Hirurško uklanjanje hemoroida je samo privremeno „rešenje”, jer, ako konflikt nije u potpunosti razrešen, sa sledećim recidivom konflikta, koji će se aktivirati nailaskom na šine uspostavljene u momentu nastanka prvobitnog konflikta identiteta, doći će do ponovne pojave hemoroida.



Hemoroidi se takođe javljaju i kod životinja.

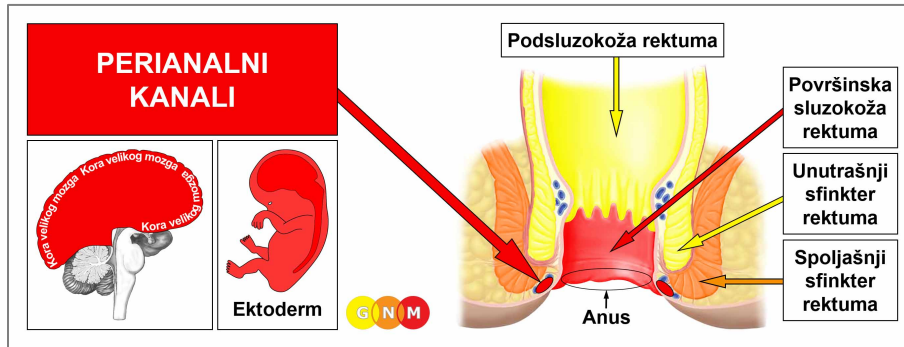
Ovo je sken pseće lobanje. Crvena strelica pokazuje kontrolni centar sluzokože rektuma, na levoj strani kore velikog mozga (vidi [GNM dijagram](#)) upečatljiv dokaz da Specijalne Biološke Programe ljudi dele sa drugim vrstama.

Na fotografiji: veliki hemoroidi. Kuja je doživela konflikt identiteta za vreme selidbe. Hemoroidi su se pojavili nakon useljenja i prilagođavanja novom domu.

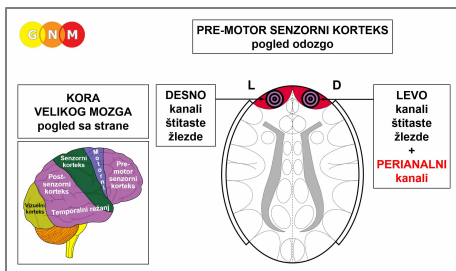


Pas o kome je reč je jedan od pasa dr Hamera.

„Naši bokseri, mužjak Basso desno, i ženka Kimba levo, ‘presađeni’ su iz Kelna u Rim, pri čemu je Kimba doživela konflikt identiteta (‘gde ja pripadam?’)”,
Summary of the New Medicine [Rezime Nove Medicine], 2000.



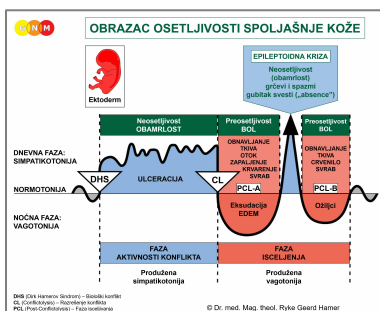
RAZVOJ I ULOGA PERIANALNIH KANALA: Perianalni kanali prenose tečnost koja se stvara u perianalnim žlezdama u rektum, kako bi se olakšalo pražnjenje creva (defekacija). Same žlezde se nalaze sa obe strane anusa, između unutrašnjeg i spoljašnjeg sfinktera rektuma. Ove žlezde se kod sisara nazivaju „mirisne žlezde”, jer (osim izmetom i urinom) omogućavaju životinjama da dodatno obeleže svoju teritoriju, i identifikuju druge pripadnike svoje vrste. Sluzokoža perianalnih kanala se sastoji od pločasto-slojevitog epitela koji vodi poreklo od ektoderma, pa je stoga pod kontrolom kore velikog mozga.



NIVO MOZGA: Epitelnu oblogu perianalnih kanala kontroliše desna strana **pre-motor senzornog korteksa**.

Kontrolni centar za perianalne kanale nalazi se tačno preko puta kontrolnog centra za kanale desne polovine štitaste žlezde. Evo i zašto: prvobitno, pre otvaranja guše, štitasta žlezda je bila egzokrina žlezda koja je oslobađala hormon tiroksin u oba dela creva. Kanali štitaste žlezde sa desne strane (kontrolisani sa leve strane mozga) izlučivali su u dolazni deo creva (današnja usna duplja i ždrelce, želudac, dvanaestopalačno crevo i tanko crevo), kako bi se pomoglo varenje hrane; kanali na levoj strani štitaste žlezde (kontrolisani sa desne strane mozga) izlučivali su u odlazni deo creva (današnji rektum) kako bi se ubrzalo uklanjanje izmeta. Međutim, kada je nastao otvor na guši, delovi kanala leve polovine štitaste žlezde, ostali su u rektumu. Ti ostaci su danas perianalni kanali. Neposredna blizina kontrolnih centara za perianalne kanale i kanale štitaste žlezde reprezentuje otvaranje guše na nivou mozga.

BIOLOŠKI KONFLIKT: Biološki konflikt povezan sa perianalnim kanalima je „**nisam u stanju da dovoljno brzo eliminišem izmet**”. Ovakav „**konflikt izmeta**” se može doživeti bukvalno (zatvor ili konstipacija) ili u prenesenom smislu, kada na primer, osoba nije u stanju da se dovoljno brzo „evakuise” iz „sranja” (uporedi sa: konflikt izmeta povezan sa sigmoidnim kolonom/podsluzokožom rektuma i sigmoidnim kolonom/mišićima rektuma).

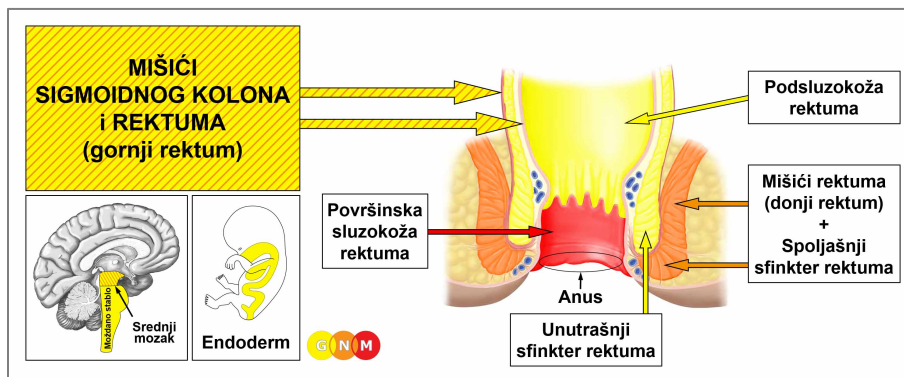


Biološki Specijalni Program **perianalnih kanala** sledi **OBRAZAC OSETLJIVOSTI SPOLJAŠNJE KOŽE**, koji karakteriše neosetljivost (hiposenzitivnost) tokom faze aktivnosti konflikta i Epileptoidne Krize i preosetljivost (hipersenzitivnost) u fazi isclerjenja.

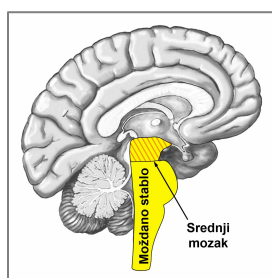
FAZA AKTIVNOSTI KONFLIKTA: **ulceracije u sluzokoži perianalnih kanala** proporcionalno intenzitetu i trajanju aktivnosti konflikta. **Biološka svrha gubitka ćelija** je proširenje lumena perianalnih kanala, kako bi se olakšalo pražnjenje creva (defekacija).

FAZA ISCELJENJA: Za vreme prve etape faze isceljenja (**PCL-A**) izgubljeno tkivo se nadoknađuje **umnožavanjem ćelija**. Od edema (nakupljanje vode) se formira **perianalna cista**. Ako nema recidiva konflikta, cista se povlači tokom faze isceljenja. Ako bakterije potpomažu isceljenje, stvara se **perianalni apsces**.

U visećem isceljenju, hronični perianalni apsces ili stalan pritisak koji vrši cista, može da stvori **perianalnu fistulu**, a to je otvor (tunel) između analnog kanala i kože u okolini anusa (vidi takođe: tireoidna fistula). To se obično dešava kada se u cisti skladišti velika količina vode zbog prisutnog SINDROMA, ili kao rezultat recidiva konflikta koji produžavaju proces isceljenja.



RAZVOJ I ULOGA MIŠIĆA SIGMOIDNOG KOLONA I REKTUMA: Zid sigmoidnog kolona i gornjeg dela rektuma (što važi i za ostatak creva) sastoji se od glatkih mišića koji vode poreklo od endoderma, a kontroliše ih srednji mozak.



NIVO MOZGA: Glatke mišiće sigmoidnog kolona i rektuma (gornjeg dela) kontroliše **srednji mozak** koji se nalazi na najudaljenijem delu moždanog stabla.

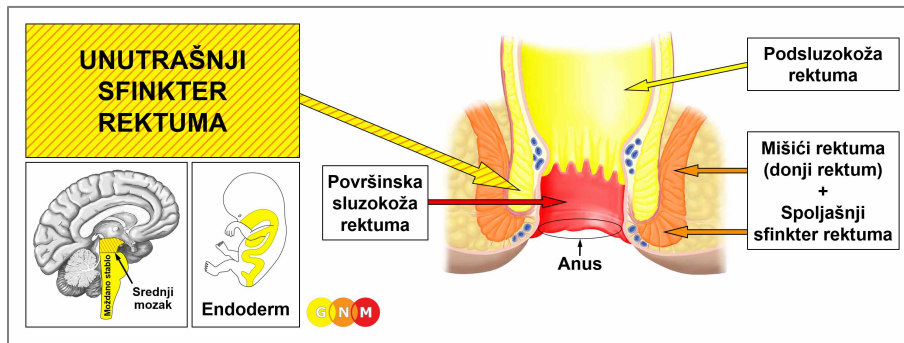
NAPOMENA: Donji deo rektuma je opskrbljen poprečno-prugastim mišićima.

BIOLOŠKI KONFLIKT: Glatki mišići sigmoidnog debelog creva i gornjeg dela rektuma povezani sa „konfliktom izmeta” ili „konfliktom sranja” koji se može doživeti bukvalno (nemogućnost kontrolisanja stolice, uporan zatvor), ili u prenesenom smislu kao „usrana” situacija (vidi takođe: konflikt izmeta povezan sa sigmoidnim kolonom i podsluzokožom rektuma i perianalnim kanalima).

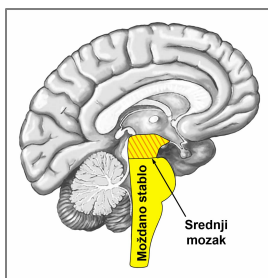
FAZA AKTIVNOSTI KONFLIKTA: povećana napetost mišića (hipertonus).

FAZA ISCELJENJA: opuštanje mišića sa **rektalnim spazmima** za vreme Epileptoidne Krize (vidi takođe rektalni spazmi povezani sa: unutrašnji sfinkter rektuma, poprečno-prugasti mišići rektuma i spoljašnji sfinkter rektuma, podsluzokoža rektuma i površinska sluzokoža rektuma).

Prolaps rektuma: Rektum je pričvršćen za karlicu pomoću mišića i ligamenata koji drže rektum na mestu. Dugotrajni konflikt samopotcenjivanja (hronični zatvor, hronični proliv, dugotrajni hemoroidi) progresivno slabi mišiće dna karlice, dovodeći do toga da rektum viri iz anusa (uporedi sa prolapsom materice). Prolaps rektuma kod dece može da bude u vezi sa stresnim navikavanjem na nošu, a konflikt može da se aktivira grdnja, kažnjavanje ili neispunjavanje roditeljskih očekivanja. Slabost analnog sfinktera (spoljašnjeg sfinktera rektuma) takođe može da dovede do prolapsa rektuma. U tom slučaju se stanje podudara sa fekalnom inkontinencijom, odnosno nevoljnim ispuštanjem stolice.



RAZVOJ I ULOGA UNUTRAŠNJEG SFINKTERA REKTUMA: Unutrašnji i spoljašnji sfinkter rektuma kontrolišu zatvaranje anusa i eliminaciju stolice. Unutrašnji sfinkter rektuma je mišićni prsten koji okružuje analni kanal. Formirao se zadebljanjem kružnih (cirkularnih) mišića rektuma. Unutrašnji sfinkter rektuma se sastoji od glatkih mišića i vodi poreklo od endoderma, pa je zato pod kontrolom srednjeg mozga.

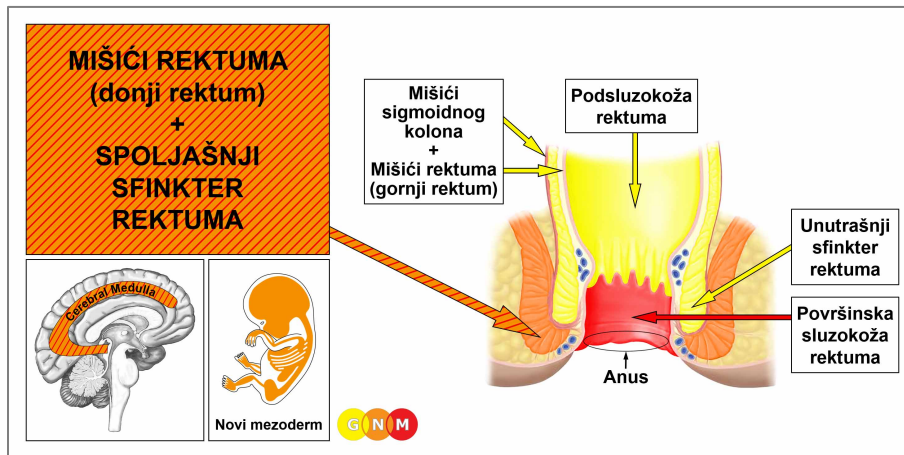


NIVO MOZGA: Glatke mišiće unutrašnjeg sfinktera rektuma kontroliše **srednji mozak**, smešten na najudaljenijem delu moždanog stabla.

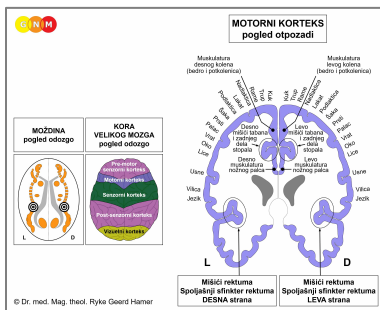
BIOLOŠKI KONFLIKT: Biološki konflikt povezan sa unutrašnjim sfinkterom rektuma je „**nisam u stanju da zadržim stolicu**”, na primer, zbog fekalne inkontinencije.

FAZA AKTIVNOSTI KONFLIKTA: **hipertonus unutrašnjeg sfinktera rektuma**. Biološka svrha povećane napetosti mišića je da olakša zadržavanje stolice.

FAZA ISCELJENJA: Napetost mišića se vraća u normalu. Epileptoidna Kriza se manifestuje **bolnim grčevima rektuma** (vidi takođe rektalni spazmi povezani sa: glatki mišići rektuma, poprečno-prugasti mišići rektuma i spoljašnji sfinkter rektuma, podsluzokoža rektuma i površinska sluzokoža rektuma).



RAZVOJ I ULOGA MIŠIĆA REKTUMA (DONJI REKTUM) I SPOLJAŠNJEG SFINKTERA REKTUMA: Spoljašnji sfinkter rektuma je mišić koji okružuje anus neposredno ispod kože. Kao i unutrašnji sfinkter rektuma on reguliše zatvaranje i otvaranje anusa u cilju zadržavanja ili izbacivanja stolice. Donja partija mišića rektuma i spoljašnji sfinkter rektuma sastoje se od poprečno-prugastih mišića koji vode poreklo od novog mezoderma, pa su zato pod kontrolom moždine (medulla cerebri) i motornog korteksa.



NIVO MOZGA: Poprečno-prugasti mišići rektuma i spoljašnji sfinkter rektuma imaju u mozgu dva kontrolna centra. Trofičku funkciju odgovornu za ishranu mišićnog tkiva kontroliše **moždina (medulla cerebri)**; kontrakcije mišića kontroliše **motorni korteks** (deo kore velikog mozga). Desnu stranu mišića rektuma i spoljašnjeg sfinktera rektuma kontroliše leva polovina mozga; levu stranu kontroliše desna moždana hemisfera. Dakle, postoji unakrsna veza između mozga i organa. Podsećanja i poređenja radi, glatke mišićice gornjeg rektuma i unutrašnji sfinkter rektuma kontroliše **srednji mozak**.

NAPOMENA: Mišići rektuma i spoljašnji sfinkter rektuma, mišići mokraćne bešike i spoljašnji sfinkter mokraćne bešike, mišićigričla materice i sfinkter grliča materice kao i mišići vagine, dele isti kontrolni centar.

BIOLOŠKI KONFLIKT: Biološki konflikt povezan sa mišićima rektuma i spoljašnjim sfinkterom rektuma je isti kao i za površinsku sluzokožu rektuma; to je, naime, konflikt identiteta u smislu nemogućnosti da se utvrdi sopstveni položaj ili mesto. Ovo se biološki prevodi kao „**nisam u stanju da dovoljno obeležim svoju teritoriju**” (defekacijom), što je slično konfliktu obeležavanja koji se odnosi na mišićem mokraćne bešike i spoljašnji sfinkter mokraćne bešike.

FAZA AKTIVNOSTI KONFLIKTA: **gubitak ćelija (nekroza) mišićnog tkiva rektuma** (kontrolniše medulla cerebri) i, proporcionalno intenzitetu aktivnosti konflikta, rastuća **paraliza mišića rektuma** (kontrolniše motorni korteks). Istovremeno se spoljašnji sfinkter rektuma otvara (kod sfinktera nema nekroze!), što omogućava bolje obeležavanje sopstvenog mesta.

NAPOMENA: Poprečno-prugasti mišići pripadaju grupi organa koja odnosni konflikt već gubitkom funkcije (vidi takođe: Biološki Specijalni Programi ćelija ostrvaca pankreasa (alfa-ćelije i beta-ćelije), unutrašnje uvo (puž i vestibularni organ), mirisni nervi, mrežnjača i staklasto telo oka) ili hiperfunkcijom (pokosnica i talamus).

Stalna aktivnost konflikta dovodi do **fekalne inkontencije**, tj. nesposobnosti kontrolisanja pražnjenja creva (vidi takođe: urinarna inkontinencija). Iznenadno curenje stolice se takođe dešava i za vreme Epileptoidne Krize, kada dolazi do otvaranja sfinktera rektuma.

NAPOMENA: Spoljašnji sfinkteri (spoljašnji sfinkter mokraćne bešike, spoljašnji sfinkter rektuma, sfinkter grlića materice) su građeni od poprečno-prugastih mišića, dok se unutrašnji sfinkteri poput unutrašnjeg sfinktera mokraćne bešike i unutrašnji sfinkter rektuma sastoje od glatkih mišića. Spoljašnji sfinkteri imaju obrnutu ili inverznu inervaciju; to znači da se zatvaraju kontrakcijom u vago-toniji, to jest u fazi isceljenja, a otvaraju relaksacijom u simpatikotoniji, to jest u fazi aktivnosti konflikta i Epileptoidnoj Krizi. Što se mokraćne bešike i rektuma tiče, za vreme Epileptoidne Krize, recimo, tokom epileptičnog napada, oba sfinktera mogu da se otvore istovremeno, dovodeći do potpunog pražnjenja mokraćne bešike zajedno sa nevoljnim ispuštanjem stolice.

FAZA ISCELJENJA: Za vreme faze isceljenja dolazi do rekonstrukcije mišića rektuma a sfinkter rektuma se zatvara. Epileptoidna Kriza se manifestuje bolnim **rektalnim spazmima** (vidi takođe rektalni spazmi povezani sa: unutrašnji sfinkter rektuma, glatki mišići rektuma, podsluzokoža rektuma i površinska sluzokoža rektuma).

NAPOMENA: Svi **organi koji vode poreklo od novog mezoderma** („grupa viška”), uključujući i mišiće rektuma, **biološku svrhu pokazuju na kraju faze isceljenja**. Nakon završetka procesa isceljenja, tkivo ili organ su jači nego ranije, što omogućava da ubuduće budu bolje pripremljeni za konflikt iste vrste.

Prevod: Dr Radmila Jonić

Izvor: www.learningnm.com