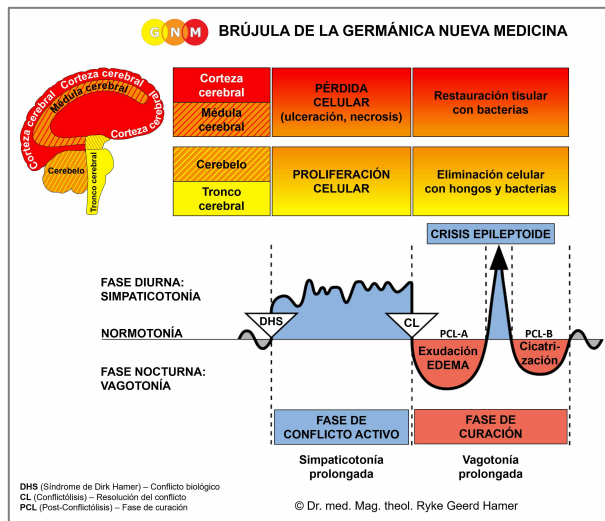




PROGRAMAS ESPECIALES BIOLÓGICOS

PECHO FEMENINO

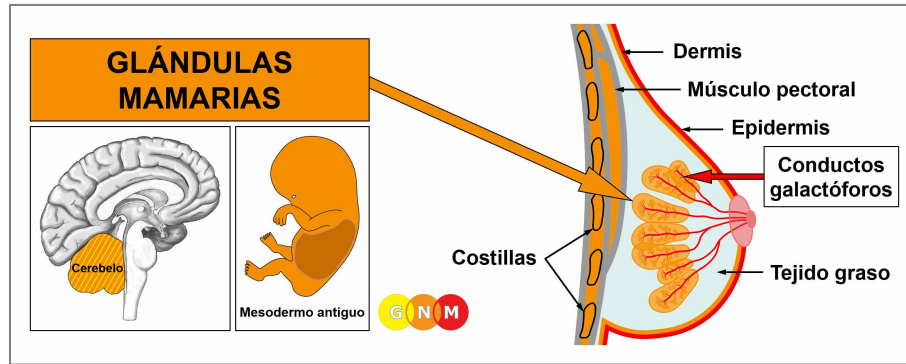
escrito por Caroline Markolin, Ph.D.



Glándulas mamarias

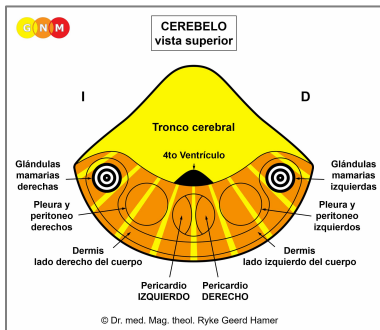
Conductos galactóforos

Rev. 1.03



DESARROLLO Y FUNCIÓN DE LAS GLÁNDULAS MAMARIAS: Anatómicamente, los senos cubren los músculos del pecho (pectorales) frente a las costillas y el esternón. El tejido graso, el tejido conectivo y los ligamentos (ligamentos de Cooper) brindan soporte a los senos y les dan su forma. Los senos femeninos son glándulas mamarias que contienen en cada seno de 15 a 20 lóbulos compuestos por muchos lóbulos pequeños. La función de las glándulas mamarias es producir leche para alimentar a las crías jóvenes. Durante el embarazo, hormonas como la prolactina cambian el tejido glandular en preparación para la lactancia. Cuando una mujer amamanta a su bebé, la leche viaja a través de una red de conductos galactóforos hasta el pezón en la punta del pecho. El pezón está bordeado por un área oscura de piel, llamada areola. En términos evolutivos, las glándulas mamarias se desarrollaron a partir de glándulas sudoríparas de la dermis. El pezón es una evaginación de la dermis; es por eso que tanto los pezones como la areola están altamente pigmentados. Al igual que la dermis, las glándulas mamarias se originan del mesodermo antiguo y, por lo tanto, se controlan desde el cerebelo.

NOTA: Con el surgimiento de los mamíferos, se desarrollaron líneas galactóforas en el lado derecho e izquierdo de la línea media, que se extendían desde el tórax hasta el área de la ingle. Normalmente, las hembras humanas tienen dos glándulas mamarias, una a cada lado del esternón, pero el tejido mamario y los pezones pueden formarse en cualquier parte a lo largo de las líneas galactóforas embrionarias.



NIVEL CEREBRAL: En el **cerebelo**, las glándulas mamarias de la mama derecha se controlan desde el lado izquierdo del cerebro; las glándulas mamarias de la mama izquierda se controlan desde el hemisferio cerebral derecho (lateral). Por tanto, existe una correlación cruzada entre el cerebro y el órgano.

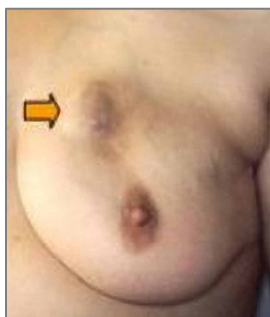
NOTA: La línea galactófora derecha e izquierda se controlan desde los mismos relés cerebrales que la dermis.

CONFLICTO BIOLÓGICO: En términos biológicos, el pecho femenino es sinónimo de cuidar y nutrir. El conflicto biológico ligado a las glándulas mamarias es, por tanto, un **conflicto de preocupación por el nido** concerniendo el bienestar de un ser querido (incluida una mascota) o preocupaciones por el “nido” en sí (angustia por el hogar o el lugar de trabajo de una mujer). Las glándulas mamarias también corresponden a un **conflicto de discusión**. Típicamente, la discusión (con un compañero, uno de los hijos, un padre, un amigo) tiene un aspecto de “preocupación”.

FASE DE CONFLICTO ACTIVO: Comenzando con el DHS, durante la fase de conflicto activo, las células de la glándula mamaria proliferan proporcionalmente a la intensidad del conflicto. El **propósito biológico del incremento celular** es mejorar la función de las glándulas mamarias para tener más leche disponible cuando un miembro del nido lo necesita (las hembras de mamíferos también amamantan a los machos adultos en caso de una emergencia). Incluso si una mujer no está amamantando en ese momento o ya no está en edad fértil, sus senos aún responden a un conflicto de preocupación de esta manera biológicamente significativa.

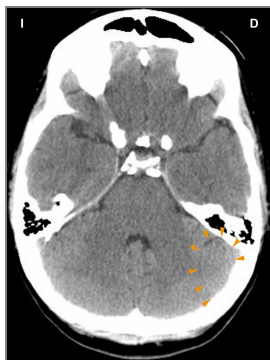
NOTA: Desde un punto de vista evolutivo, el cerebelo se desarrolló con la tendencia a unirse en grupos y asociarse entre sí. Por lo tanto, este fue el período en el que la lateralidad biológica y los conflictos relacionados con la madre/hijo o con la pareja se tornaron relevantes. Si una mujer diestra experimenta un conflicto de discusión o de preocupación en el nido relacionado con su madre o su hijo, esto afecta su seno izquierdo; si asocia el conflicto con su pareja, afecta su seno derecho. Para las mujeres zurdas, se invierte. Si el conflicto tiene que ver con el nido en sí, esto involucra el pecho madre/hijo (pecho izquierdo para mujeres diestras, pecho derecho para mujeres zurdas).

Con una actividad conflictiva prolongada (conflicto pendiente) se desarrolla un nódulo compacto en la mama (también puede formarse a lo largo de la línea mamaria). Durante este período, la madre que amamanta tiene más leche en el seno relacionado con el conflicto. En la medicina convencional, el crecimiento se denomina **cáncer de mama glandular (lobulillar)** o **carcinoma mamario** (comparad con el “cáncer de mama” relacionado con los conductos galactóforos); si la tasa de división celular excede un cierto límite, entonces el cáncer se considera “maligno”.



Esta imagen muestra el nódulo de un cáncer de mama glandular en la mama izquierda, causado por un conflicto de preocupación por el nido concerniendo su madre o su hijo si la mujer es diestra. El tamaño del nódulo está determinado por la duración y la intensidad del conflicto.

Dr. Hamer: “Una mujer asocia el vínculo con sus hijos y su pareja predominantemente con su pecho. Es por eso que las enfermedades de la mama son las condiciones médicas más comunes en las mujeres”.

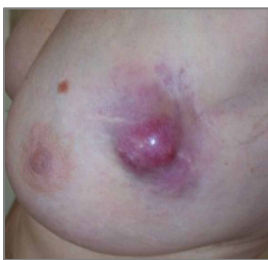

En esta TC cerebral, vemos el impacto de un conflicto de preocupación por el nido en el lado derecho del cerebelo ([ved el diagrama de la GNM](#)). Es el relé cerebral desde donde se controla un cáncer de mama glandular en la mama izquierda. El borde nítido del Foco de Hamer indica actividad conflictiva.

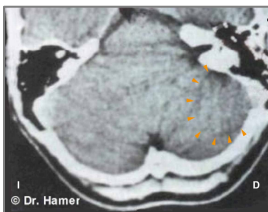
Cáncer de mama en hombres: Los hombres también tienen glándulas mamarias, pero los senos permanecen sin desarrollar debido a su mayor nivel de testosterona (en las mujeres, el estrógeno promueve el desarrollo de los senos). Sin embargo, si un hombre tiene un nivel bajo de testosterona debido a un conflicto activo de pérdida (ved testículos) o un desequilibrio hormonal relacionado con el conflicto, puede sufrir un conflicto de preocupación por el nido al igual que una mujer. Los hombres usualmente no prestan atención a los nódulos mamarios, ni tampoco (tienen que) acudir a mamografías, razón por la cual la cantidad de cánceres de mama que se encuentran en los hombres es muy baja.

NOTA: La lactancia masculina ocurre con un conflicto relacionado con la glándula pituitaria que secreta prolactina, la hormona que estimula las glándulas mamarias para producir leche.

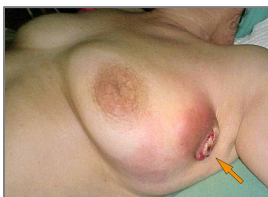
FASE DE CURACIÓN: Después de la resolución del conflicto (CL), las células que ya no se necesitan se descomponen con la ayuda de hongos, bacterias de la tuberculosis (TB) u otras bacterias. Durante este proceso, el tumor se llena de líquido seroso y secreción tuberculosa; en este punto, podría diagnosticarse como un “quiste” (ved quiste de la glándula mamaria a continuación). Los **síntomas de curación** son **hinchazón** debido al edema (acumulación de líquido) en la mama en curación (en PCL-A) y **sudores nocturnos**. Con el SÍNDROME, es decir, con la retención de agua como resultado de un conflicto activo de abandono o existencia, la hinchazón se agranda mucho. La reparación del tejido mamario se nota como un **dolor agudo**, que es característico de la curación de todos los tejidos mesodérmicos antiguos (ved herpes). La extensión de los síntomas está determinada por el grado y la duración de la fase de conflicto activo. Dependiendo del tamaño del tumor, el proceso de curación puede durar varios meses; con una curación pendiente debido a recaídas conflictivas aún más. Cuando se prolonga la fase de curación, el proceso de descomposición en curso conduce a la pérdida de células de la glándula mamaria. Si una mujer está amamantando en ese momento, la pérdida de tejido mamario glandular (hipoplasia de la glándula mamaria) causa una reducción o el cese de la producción de leche en la mama afectada (comparad con la falta de producción de leche relacionada con la glándula pituitaria).



Esta imagen muestra un tumor de la glándula mamaria en curación en la mama izquierda. La hinchazón (edema lleno de fluido) y la inflamación indican que el Programa Especial Biológico (SBS) está en PCL-A (primera parte de la fase de curación).



En un escáner del cerebro, la fase de curación (PCL-A) de un cáncer de mama glandular en la mama izquierda se presenta como anillos edematosos e hinchados (edema cerebral) en el relé de la glándula mamaria situado en el lado derecho del cerebelo (ved el diagrama de la GNM).



Cuando la presión de un tumor rompe la epidermis suprayacente, la **secreción sanguinolenta y maloliente** encuentra su camino a través de la abertura externa hacia el exterior de la mama (mama izquierda en esta imagen).

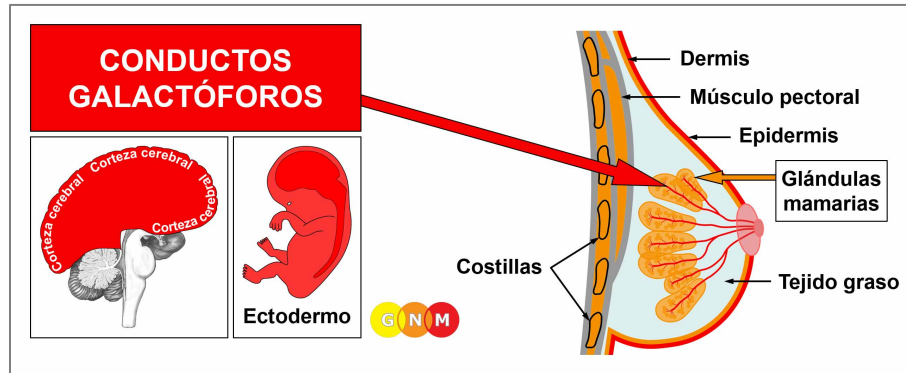
Las complicaciones con cáncer de mama glandular surgen cuando la dermis de la mama afectada experimenta una fase de curación al mismo tiempo (ved tuberculosis cutánea). Esto ocurre o bien con un “conflicto de ataque” desencadenado, por ejemplo, por una **biopsia de mama** o cuando una mujer sufre un “conflicto de desfiguración” evocado por la apariencia de su pecho. Con una curación pendiente, la mama rezuma constantemente (¡observe la pérdida de proteínas!), contribuyendo, adicionalmente, a los conflictos de “sentirse manchado”. En este caso, se debe considerar la cirugía.

Los subproductos del proceso de eliminación celular se eliminan a través del sistema linfático. El fluido linfático viaja predominantemente al nódulo linfático axilar ubicado en la axila de la mama en curación. Por lo tanto, en la fase de curación, el nódulo linfático se hincha.

Las mujeres que tienen cáncer de mama a menudo sufren un conflicto de desvalorización de sí mismo conduciendo al desarrollo de un linfoma en el nódulo axilar. En la medicina convencional, el nuevo “tumor” se interpreta como un “cáncer que hace metástasis”, basándose en la suposición errónea de que los vasos linfáticos son vías de “propagación de las células cancerosas”. Si el conflicto de desvalorización de sí mismo es más severo, generalmente después de una **mastectomía**, esto afecta el esternón o las costillas debajo del seno amputado (ved cáncer de hueso). La mastectomía también podría desencadenar un “conflicto de ataque” con el desarrollo de un melanoma en el área de la cicatriz quirúrgica. Las potenciales complicaciones ocurren cuando el líquido del edema ingresa a la pleura causando un derrame pleural transudativo. El conflicto de desvalorización de sí mismo (“mi pecho se ve feo”) también podría involucrar el tejido graso con una hinchazón localizada (ved lipoma) en el seno durante la fase de curación. No es raro que dicho crecimiento se diagnostique erróneamente como cáncer de mama, o “metástasis”.

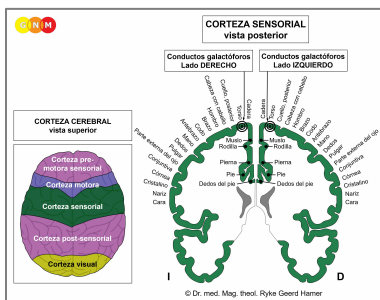
Después de que el tumor se ha descompuesto, queda una **caverna** en el sitio (ved también cavernas pulmonares, cavernas hepáticas, cavernas pancreáticas). Los depósitos de calcio en la pared de la caverna se muestran en una mamografía como **macrocalcificación** (comparad con la microcalcificación en los conductos galactóforos). La retención simultánea de agua debido al SÍNDROME infla la caverna creando un **quiste mamario** (comparad con los quistes mamaros en los conductos galactóforos). Los llamados **senos fibroquísticos** son el resultado de procesos recurrentes de curación y cicatrización (**PCL-B**) en el seno.

Si los microbios necesarios no están disponibles en el momento de la resolución del conflicto, debido a que fueron destruidos por el uso excesivo de antibióticos, las células adicionales permanecen. Eventualmente, el tumor se encapsula con tejido conectivo. Un nódulo encapsulado de este tipo podría encontrarse años después durante una mamografía, a menudo con consecuencias nefastas.



DESARROLLO Y FUNCIÓN DE LOS CONDUCTOS GALACTÓFOROS: Los conductos galactóforos son una red estructurada de conductos que se adhieren a los lóbulos de las glándulas mamarias. Se fusionan con los conductos mamarios principales en el pezón. Los pezones son pequeñas proyecciones de la piel dotadas de nervios especiales que las hacen sensibles a estímulos como el tacto. En las mujeres lactantes, los conductos galactóforos transportan leche para amamantar al bebé. El revestimiento interno de los conductos galactóforos consta de epitelio escamoso, se origina del ectodermo y, por lo tanto, se controla desde la corteza cerebral.

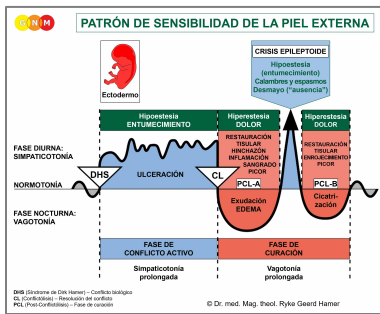
NOTA: Una vez que se desarrollaron las glándulas mamarias, las células epiteliales escamosas migraron desde la piel externa a través de los pezones hacia los conductos galactóforos.



NIVEL CEREBRAL: El revestimiento epitelial de los conductos galactóforos se controla desde la **corteza sensorial** (parte de la corteza cerebral). Los conductos galactóforos del seno derecho se controlan desde el lado izquierdo de la corteza; los conductos galactóforos de la mama izquierda se controlan desde el hemisferio cortical derecho. Por lo tanto, existe una correlación cruzada entre el cerebro y el órgano (ved el diagrama de la GNM que muestra el **homúnculo sensorial**).

CONFLICTO BIOLÓGICO: El conflicto biológico ligado a los conductos galactóforos es un **conflicto de separación** experimentado como si un ser querido fuera “arrancado de mi pecho” (comparad con el conflicto de pérdida relacionado con los ovarios). Las mujeres sufren conflictos de separación a través de un divorcio inesperado, una ruptura con su pareja, su hijo, un padre o un amigo o cuando una persona amada (o mascota) muere. El miedo a una separación ya puede activar el conflicto. De manera similar, los conductos galactóforos se correlacionan con la angustia de **querer separarse**, digamos, de un cónyuge o de un padre debido a una traición, peleas constantes o abuso. La separación de un hogar (el “nido” de una mujer) también corresponde a los conductos galactóforos (comparad con el conflicto de preocupación por el nido vinculado a las glándulas mamarias). La pérdida del “nido” equivale al conflicto de pérdida territorial masculino.

En línea con el razonamiento evolutivo, los **conflictos territoriales**, los **conflictos sexuales** y los **conflictos de separación** son las temáticas principales de conflicto asociadas con los órganos de origen ectodérmico, controlados desde la **corteza sensorial, pre-motora sensorial y post-sensorial**.



El Programa Especial Biológico de los **conductos galactóforos** sigue el **PATRÓN DE SENSIBILIDAD DE LA PIEL EXTERNA** con hiposensibilidad durante la fase de conflicto activo y la Crisis Epileptoide e hipersensibilidad en la fase de curación.

FASE DE CONFLICTO ACTIVO: ulceración en el revestimiento del conducto galactóforo afectado proporcional al grado y duración de la actividad conflictiva. La ulceración ocurre en las ramas que salen de los lóbulos de las glándulas mamarias o en uno de los **conductos principales cercanos al pezón**. Un conflicto de separación severo podría involucrar a todos los conductos galactóforos en el seno relacionado con el conflicto. El **propósito biológico de la pérdida celular** es ensanchar los conductos para que la leche que ya no se necesita (debido a la separación) se escurra más fácilmente; el lumen más grande de los conductos evita la congestión de leche en el pecho. La ulceración suele pasar desapercibida debido a la hiposensibilidad durante la fase de conflicto activo (Patrón de Sensibilidad de la Piel Externa). La **pérdida de sensibilidad** podría llegar al **pezón**.

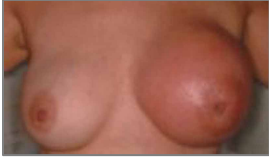NOTA: Si el seno derecho o izquierdo se ve afectado está determinado por la lateralidad biológica de una mujer y si el conflicto está relacionado con la madre/hijo o con la pareja. Si el conflicto es sobre el nido en sí, se trata del pecho madre/hijo, es decir, el pecho izquierdo para una mujer diestra, el pecho derecho para una mujer zurda.

Con un conflicto pendiente intenso y persistente, la ulceración continua contrae los conductos galactóforos, resultando en **nudos escirros** y tirones dolorosos en el pecho. La contracción es visible como una retracción local en la mama y un **pezón invertido**. El pecho afectado se vuelve **considerablemente más pequeño** (la cicatrización recurrente debido a una curación pendiente en **PCL-B** también hace que el seno sea más pequeño). En una mamografía, un nudo escirro puede aparecer en forma de nódulo compacto y ser diagnosticado subsecuentemente como cáncer ("**carcinoma escirro**"), ¡Aunque no haya mitosis de "células cancerosas"!

La fase de conflicto activo va acompañada de una **pérdida de memoria a corto plazo** que llega hasta **PCL-A**. Esto es característico de todos los conflictos de separación (ved Programa Especial Biológico relacionado con la piel).

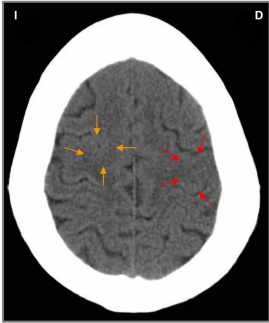
FASE DE CURACIÓN: Durante la primera parte de la fase de curación (**PCL-A**), la pérdida de tejido se repone a través de la **proliferación celular**. El **seno está hinchado, enrojecido, caliente y pica**. Cuando la separación se asocia al mismo tiempo con la piel, también se desarrolla una erupción en la mama (ved Enfermedad de Paget). En la fase de curación, la sensibilidad vuelve, marcadamente con **hiperestesia**, una mayor sensibilidad al tacto, específicamente en el pezón. La hinchazón hace que el pezón aparezca invertido (comparad con el pezón invertido en la fase de conflicto activo).

En la medicina convencional, la proliferación celular en el conducto galactóforo se diagnostica como un **cáncer de mama intraductal**, con una inflamación como un **cáncer de mama inflamatorio** (comparad con el cáncer de mama relacionado con las glándulas mamarias). En base a las Cinco Leyes Biológicas, las nuevas células no pueden considerarse "células cancerosas", ya que el incremento celular es, en realidad, un proceso de reposición. Un tumor de mama "benigno" generalmente se diagnostica como un **papiloma intraductal o carcinoma papilar**.



Esta imagen presenta la fase de curación de un cáncer de mama intraductal en la mama izquierda.

La teoría de que el cáncer de mama está ligado a “genes anormales” no puede explicar por qué el “tumor” se desarrolla en la mama derecha o izquierda, por qué afecta los conductos galactóforos o las glándulas mamarias, o por qué el “cáncer” ocurre en un momento determinado en la vida de una mujer.



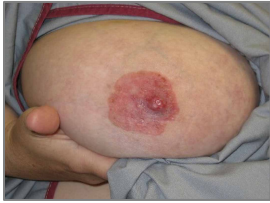Las flechas rojas en esta TC apuntan al área de la corteza sensorial desde donde se controla la curación de un cáncer de mama intraductal en la mama izquierda ([ved el diagrama de la GNM](#)). El anillo desigual y en parte edematoso del Foco de Hamer confirma que la mujer (ella es zurda) ha resuelto un conflicto de separación relacionado con su pareja.

Sin embargo, ella todavía está en conflicto activo con un conflicto de abrumado asociado con su hijo, que involucra el miocardio izquierdo. El Foco de Hamer se muestra como una configuración de anillo nítido en el relé cerebral correspondiente en la corteza motora (flechas naranjas). Lo más probable es que los dos conflictos ocurrieran juntos.

Con el SÍNDROME debido a un conflicto activo de abandono o existencia, el agua retenida se almacena excesivamente en el seno en curación, lo que incrementa la hinchazón. Una gran hinchazón puede **obstruir el conducto galactóforo**. En este caso, la secreción producida durante el proceso de reparación se apelmaza en la mama, particularmente detrás del pezón. Biológicamente, esta complicación no está planeada porque si una mujer está amamantando, el bebé normalmente succionaría el pecho hasta drenarlo (los mamíferos adultos chupan la ubre de la hembra cuando la leche está congestionada). En mujeres que no amamantan, sin embargo, la secreción no tiene salida, lo que incrementa la hinchazón y el dolor. Por lo tanto, el Dr. Hamer recomienda drenar el fluido dos veces al día con una bomba de leche o que su pareja, una amiga o su partera lo succione, ya que esto es menos doloroso (la secreción tiene un sabor ligeramente dulce como la leche). Si un seno cirrótico no se drena durante la fase de curación, el seno se vuelve pequeño y duro.

Una **mama que gotea** es una indicación de que el conducto galactóforo no está completamente bloqueado o que el proceso de curación ocurre cerca de la mamilla. La secreción que se vacía a través del pezón es un **fluido claro o sanguinolento** (comparad con la secreción maloliente cuando un tumor glandular de mama está en curación y una secreción lechosa relacionada con la glándula pituitaria productora de prolactina). Con la concurrente retención de agua, la hinchazón en un conducto galactóforo usualmente se diagnostica como un **quiste mamario** (comparad con el quiste mamario en las glándulas mamarias).

La mastitis (mastitis periductal) ocurre cuando los conductos debajo del pezón se inflaman. Las madres que son separadas de su bebé, por ejemplo, después del parto, desarrollan mastitis tan pronto como pueden amamantar a su bebé sin interrupciones. **La mastitis por lactancia** o una **inflamación del pezón (telitis)** está relacionada o bien con un conflicto de separación o, en las mujeres que amamantan, cuando el lactante está succionando demasiado fuerte.



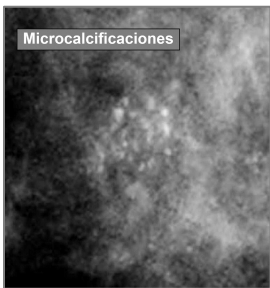
Si el proceso de curación involucra el pezón, incluida la areola, esto se diagnostica como **enfermedad de Paget**. En la medicina convencional, ¡Se considera un cáncer de mama!

Un eccema en la areola (ved epidermis) indica que el conflicto de separación de un niño o pareja se asoció con esa parte particular del seno, por ejemplo, cuando se interrumpe la lactancia (hospitalización del lactante o de la madre) o a través de una pérdida de contacto físico relacionado con esa área. Por lo tanto, la “enfermedad de Paget” y un cáncer de mama intraductal pueden ocurrir juntos fácilmente.

La Crisis Epileptoide se manifiesta como un dolor agudo. El dolor no es de naturaleza sensorial, sino de un fuerte tirón doloroso. El dolor también ocurre en [PCL-B](#); en este caso, por el proceso de cicatrización.

NOTA: Todas las Crisis Epileptoides que se controlan desde la [corteza sensorial, post-sensorial o pre-motora sensorial](#) se acompañan de **problemas circulatorios, mareos, breves alteraciones de la conciencia** o una completa **pérdida de la conciencia** (desmayo o “ausencia”), dependiendo de la intensidad del conflicto. Otro síntoma distintivo es una **caída de azúcar en sangre** causada por el uso excesivo de glucosa por parte de las células cerebrales (comparad con la hipoglucemia relacionada con las células de los islotes del páncreas).

Después de la Crisis Epileptoide, la hinchazón de la mama disminuye.



En una mamografía, la **compleción del proceso de curación** se muestra como motas de calcio o **microcalcificaciones** (comparad con la macrocalcificación en las glándulas mamarias) causadas por el apelmazamiento temporal de la secreción lechosa. Sin embargo, en la medicina actual, ¡Las microcalcificaciones en la mama se consideran una señal temprana de cáncer de mama!

Fuente: www.learninggnm.com