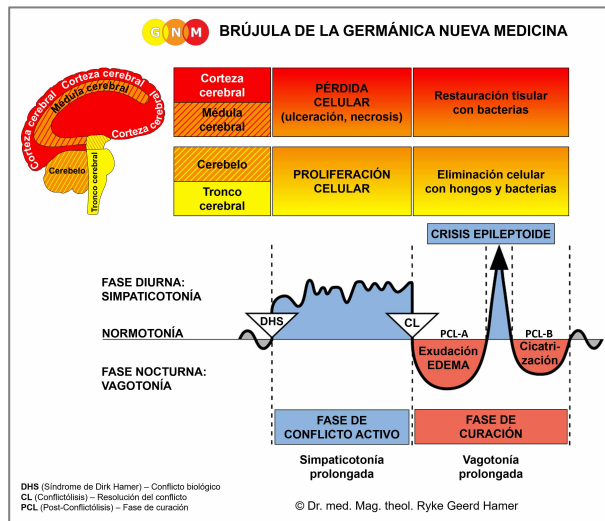


PROGRAMAS ESPECIALES BIOLÓGICOS

ESÓFAGO

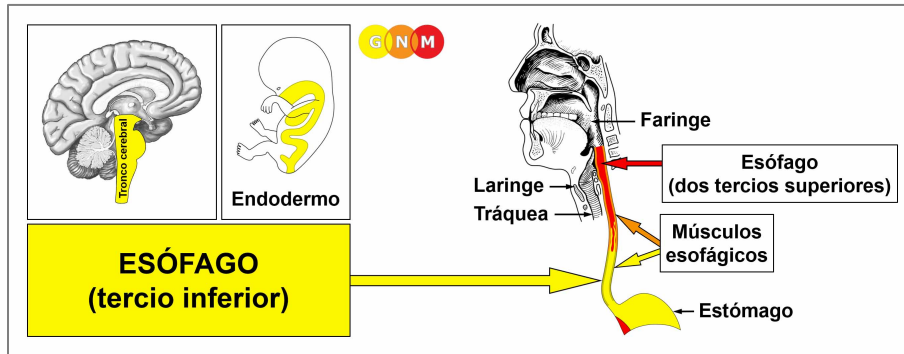
escrito por Caroline Markolin, Ph.D.



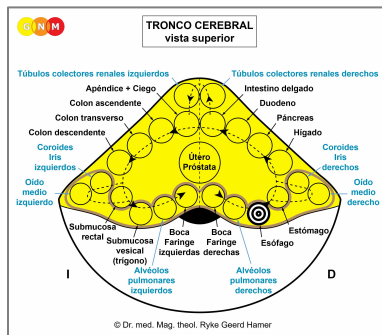
Esófago (tercio inferior)

Esófago (dos tercios superiores)

Músculos esofágicos



DESARROLLO Y FUNCIÓN DEL ESÓFAGO (TERCIO INFERIOR): El esófago está situado detrás de la tráquea y la laringe. Originalmente, todo el canal alimentario – desde la boca hasta el recto – servía la absorción (cualidad absorbente) y la digestión (cualidad secretora) de los alimentos. En la actualidad, la función principal del esófago es transportar alimentos, líquidos y saliva desde la boca hasta el estómago. El acto de tragar se ve facilitado por el movimiento peristáltico (cualidad motora) de los músculos lisos en el esófago (los dos tercios superiores del esófago están formados principalmente por músculos estriados). La mucosa profunda del esófago consta de epitelio cilíndrico intestinal, se origina del endodermo y, por lo tanto, se controla desde el tronco cerebral.



NIVEL CEREBRAL: En el **tronco cerebral**, el centro de control del tercio inferior del esófago está posicionado ordenadamente dentro de la forma anular de los relés cerebrales que controlan los órganos del canal alimentario, precisamente, en el hemisferio derecho del tronco cerebral entre los relés del estómago y los alvéolos pulmonares derechos.

CONFLICTO BIOLÓGICO: El conflicto biológico ligado a la parte inferior del esófago es “no poder o no tener permitido tragar un bocado”.

En línea con el razonamiento evolutivo, los **conflictos de bocado** son la temática principal de conflicto asociada con los **órganos controlados por el tronco cerebral** que derivan del endodermo.

Este tipo de conflicto de bocado se refiere a un “bocado” que uno esperaba (un trabajo, un ascenso, un puesto, un trato, una compra, una herencia, un regalo, una disculpa, una propuesta) pero que inesperadamente no puede conseguir. Una promesa que no se ha cumplido, algo de valor personal que se ha quitado, proyectos o planes que uno no puede llevar a cabo son otros ejemplos de lo que podría evocar el conflicto. Un “bocado” que uno no puede “tragar” también podría concernir a una nueva relación o a una persona en específico, como un inquilino, un empleado o un amigo al que se ha tenido que renunciar. Un “bocado” deseado que uno no tiene permitido conseguir también podría estar relacionado con una comida específica (favorita).

FASE DE CONFLICTO ACTIVO: Comenzando con el DHS, durante la fase de conflicto activo las células esofágicas proliferan proporcionalmente a la intensidad del conflicto. El **propósito biológico del incremento celular** es poder absorber y digerir mejor el bocado deseado. Aunque el esófago ya no tiene una función digestiva, en caso de conflicto biológico el órgano sigue respondiendo con un aumento celular, porque originalmente todo el canal alimentario servía para la absorción y digestión de los alimentos. Con una actividad conflictiva prolongada (conflicto pendiente) se desarrolla en la parte inferior del esófago un crecimiento en forma de coliflor (de tipo secretor), denominado **cáncer esofágico** (comparad con el “cáncer esofágico” relacionado con los dos tercios superiores). El tumor también puede crecer en un plano (eje) plano (liso, tipo absorbente). Si la tasa de división celular excede un cierto límite, la medicina convencional considera el cáncer como “maligno”; por debajo de ese límite, el crecimiento se considera “benigno” o se diagnostica como **pólipo esofágico** (ved también fase de curación).

Se asume que un cáncer esofágico está relacionado con el reflujo gástrico. No cabe duda de que el reflujo de ácido gástrico puede irritar el esófago, pero esto no causa un “cáncer”. En términos de GNM, la proliferación celular en el esófago sólo ocurre en respuesta al conflicto biológico correlativo, es decir, a “no poder tragar un bocado”. El reflujo gástrico, en cambio, se origina en el estómago y está relacionado con un conflicto de enfado territorial.

Los **espasmos esofágicos** se producen durante la Crisis Epileptoide (ved también espasmos esofágicos relacionados con los dos tercios superiores del esófago).

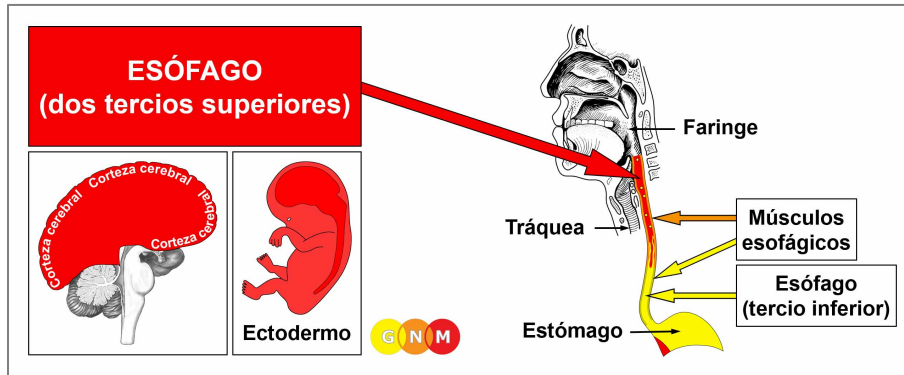
FASE DE CURACIÓN: Tras la resolución del conflicto (CL), los hongos o las micobacterias, como las bacterias de la tuberculosis (TB), eliminan las células que ya no son necesarias. Los **síntomas de curación** son el **dolor detrás del esternón** debido a la **hinchazón** y los **sudores nocturnos**. Una gran hinchazón podría constreñir el esófago con dificultades para tragar alimentos sólidos. En el caso de un estrechamiento agudo, puede ser necesario utilizar una sonda de alimentación hasta que el tumor se haya descompuesto, siempre que se disponga de los microbios necesarios cuando se produzca la curación. **La candidiasis esofágica** indica que los hongos asisten la curación.

Si los microbios necesarios no están disponibles en el momento de la resolución del conflicto, porque fueron destruidos por un uso excesivo de antibióticos, las células adicionales permanecen. Eventualmente, el crecimiento se encapsula con el tejido conectivo. En la medicina convencional, esto se suele diagnosticar como un **pólipo esofágico** o como un “cáncer benigno” (ved también fase de conflicto activo).

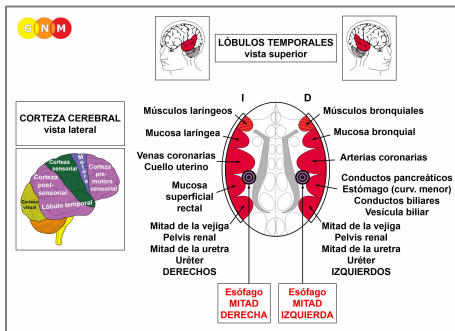
Con el SÍNDROME, es decir, con la retención de agua provocada por un conflicto activo de abandono o existencia, el agua retenida se almacena en exceso en el área en curación, lo que incrementa la hinchazón. Si la hinchazón llega a ser muy grande, esto podría conducir a una situación grave, ya que la presión que ocurre durante una Crisis Epileptoide intensa podría romper los vasos sanguíneos causando **una grave hemorragia en el intestino** (heces alquitranadas) y **vómitos de sangre**.

Dr. Hamer: “La terapia es a veces difícil. Sin embargo, el paciente puede sobrellevar las complicaciones mucho mejor cuando sabe que sólo son temporales y que las hemorragias pueden controlarse con transfusiones de sangre periódicas hasta que el proceso de curación haya sido completado”.

“Varices” esofágicas: Según la medicina convencional, las varices esofágicas son venas hinchadas en el revestimiento de la parte inferior del esófago. Se asocian a la cirrosis hepática y a la presión sanguínea elevada en la vena porta. Según la GNM, las hinchazones son en realidad bolsas en el revestimiento del esófago (similares a los divertículos en los intestinos que resultan de procesos de reparación recurrentes). Además, las venas (mesodermo nuevo) y el revestimiento inferior del esófago (endodermo) son tipos de tejido diferentes que derivan de capas germinales embrionarias distintas y, por lo tanto, se controlan desde áreas diferentes del cerebro. De ahí que todas las personas que tienen várices esofágicas muestren – sin excepción – el Foco de Hamer en el tronco cerebral, precisamente, en el centro de control del tercio inferior del esófago ([ved el diagrama de la GNM](#)), y no en la médula cerebral desde donde se controlan los vasos sanguíneos (ved también la teoría que sugiere que las hemorroides son venas hinchadas en el recto).



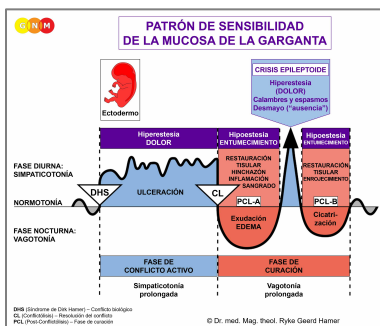
DESARROLLO Y FUNCIÓN DEL ESÓFAGO (DOS TERCIOS SUPERIORES): Originalmente, la pared interna del esófago entero constaba únicamente de células intestinales (epitelio cilíndrico). En una etapa evolutiva posterior, el revestimiento endodérmico de la porción superior del esófago fue reemplazado por una nueva capa celular compuesta de epitelio escamoso. Sin embargo, también se mantuvieron grupos de células endodérmicas en la parte superior. El revestimiento epitelial de los dos tercios superiores del esófago se origina del ectodermo y, por lo tanto, se controla desde la corteza cerebral.



NIVEL CEREBRAL: El revestimiento epitelial de la parte superior del esófago se controla desde la **corteza post-sensorial** (parte de la corteza cerebral). La mitad izquierda del esófago se controla desde el lado derecho de la corteza (en la proximidad del relé del estómago); la mitad derecha del esófago se controla desde el hemisferio cortical izquierdo. Existe una correlación cruzada entre el cerebro y el órgano.

NOTA: Los centros de control de los dos tercios superiores del esófago están situados fuera del lóbulo temporal, por lo que no se aplica el principio de género, lateralidad y estado hormonal.

CONFLICTO BIOLÓGICO: Mientras que el tercio inferior del esófago está ligado a “no poder tragar un bocado”, el conflicto biológico asociado con los dos tercios superiores es lo contrario, es decir, “**no querer tragar un bocado**” (ved también faringe y garganta). Es un tipo de “conflicto de separación”. Se refiere a cualquier incidente o situación que uno se niega a aceptar o a palabras (acusaciones, insultos, reproches, críticas) que son difíciles de “tomar” o difíciles de “tragar”. El bocado no deseado también puede concernir comida real o medicamentos.



El Programa Especial Biológico de los **dos tercios superiores del esófago** sigue el **PATRÓN DE SENSIBILIDAD DE LA MUCOSA DE LA GARGANTA** con hipersensibilidad durante la fase de conflicto activo y la Crisis Epileptoide e hiposensibilidad en la fase de curación.

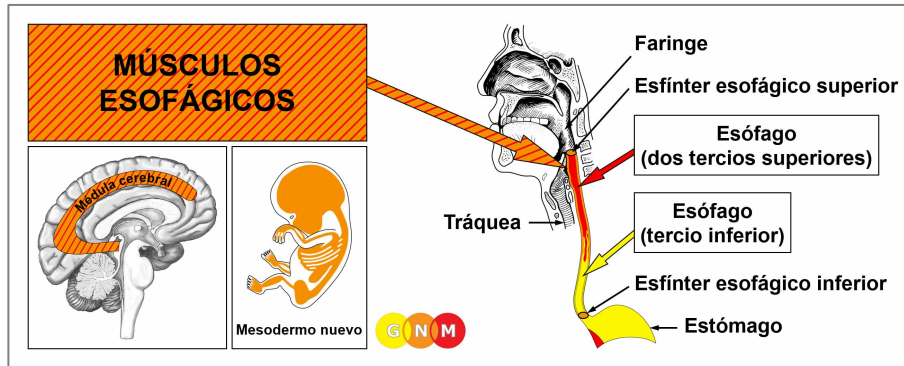
FASE DE CONFLICTO ACTIVO: [ulceración del revestimiento de la parte superior del esófago](#) proporcional al grado y duración de la actividad conflictiva. El **propósito biológico de la pérdida celular** es ampliar el diámetro del esófago para poder eliminar mejor el “bocado” indeseable. Dado que el epitelio escamoso del esófago es bastante grueso, puede pasar algún tiempo antes de que se detecten las úlceras profundas mediante una esofagoscopia. **Síntomas:** **dolor** de leve a severo. El dolor, típicamente ardiente, se suele interpretar erróneamente como ardor de estómago o “reflujo gastroesofágico”.

NOTA: La afectación de la mitad derecha o izquierda de la parte superior del esófago viene determinada por la lateralidad biológica de una persona y por el hecho de que el conflicto esté relacionado con la madre/hijo o la pareja.

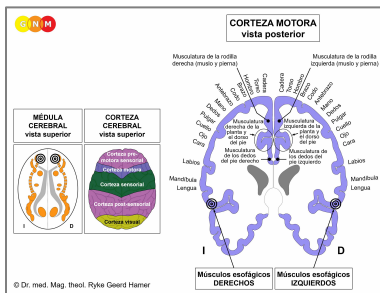
FASE DE CURACIÓN: Durante la primera parte de la fase de curación ([PCL-A](#)) se repone la pérdida de tejido mediante la **proliferación celular**. En la medicina convencional, esto podría diagnosticarse como un “**cáncer esofágico**” (comparad con el cáncer esofágico relacionado con el tercio inferior del esófago). Según las Cinco Leyes Biológicas, las nuevas células no pueden considerarse “células cancerosas”, ya que el incremento celular es, en realidad, un proceso de reposición.

Los **síntomas de curación** son las **dificultades para tragar** debido a la hinchazón y el **dolor**, que puede perdurar durante toda la fase de curación (en [PCL-A](#) y [PCL-B](#) el dolor no es de naturaleza sensorial sino de dolor por presión). La retención de agua concurrente debida al SINDROME agranda la hinchazón. Con una inflamación, la condición se llama **esofagitis**. La Crisis Epileptoide se manifiesta como un **agudo dolor ardiente**.

NOTA: Todas las Crisis Epileptoides que se controlan desde la [corteza sensorial, post-sensorial o pre-motora sensorial](#) se acompañan de **problemas circulatorios, mareos**, breves **alteraciones de la conciencia** o una completa **pérdida de la conciencia** (desmayo o “ausencia”), dependiendo de la intensidad del conflicto. Otro síntoma distintivo es una **caída de azúcar en sangre** causada por el uso excesivo de glucosa por parte de las células cerebrales (comparad con la hipoglucemia relacionada con las células de los islotes del páncreas).



DESARROLLO Y FUNCIÓN DE LOS MÚSCULOS ESOFÁGICOS: El esófago es un tubo muscular compuesto de músculos lisos en la parte inferior y músculos estriados en los dos tercios superiores. La tensión de los músculos estabiliza el esófago y permite la deglución y el paso de los alimentos. El esófago está rodeado por dos anillos musculares, conocidos como esfínteres esofágicos. La abertura del esfínter esofágico superior es desencadenada por el reflejo de deglución. El esfínter esofágico inferior, también conocido como esfínter cardíaco, rodea la parte inferior del esófago. A nivel del cardias, la abertura que conecta el esófago con la parte superior del estómago, el esófago gira sobre su eje y forma así una oclusión elástica y giratoria que contribuye a la función del esfínter, a saber, abrirse para permitir el paso de los alimentos al estómago y cerrarse para mantenerlos allí. **NOTA:** Los esfínteres esofágicos son esfínteres funcionales pero no anatómicos como el esfínter vesical, el esfínter rectal o el esfínter cervical. Los músculos lisos del esófago derivan del endodermo y son controlados desde el **mesencéfalo**. Los músculos esofágicos estriados se originan del mesodermo nuevo y se controlan desde la médula cerebral y la corteza motora.



NIVEL CEREBRAL: Los músculos esofágicos estriados tienen dos centros de control en el cerebro. La función trófica de los músculos, responsable de la nutrición del tejido, se controla desde la **médula cerebral**; la contracción de los músculos se controla desde la **corteza motora** (parte de la corteza cerebral). Los músculos esofágicos derechos se controlan desde el lado izquierdo del cerebro; los músculos esofágicos izquierdos se controlan desde el hemisferio cerebral derecho. Por lo tanto, existe una correlación cruzada entre el cerebro y el órgano (ved el diagrama de la GNM que muestra el **homúnculo motor**).

CONFLICTO BIOLÓGICO: El conflicto biológico ligado a los músculos esofágicos superiores es “**no poder regurgitar un bocado**”, literalmente o figurativamente (insulto, acusación, diagnóstico) porque el bocado se considera demasiado grande.

FASE DE CONFLICTO ACTIVO: **pérdida celular (necrosis) del tejido muscular esofágico** (controlada desde la médula cerebral) y, proporcional al grado de actividad conflictiva, incremento de la **parálisis de los músculos esofágicos** (controlada desde la corteza motora) causando **dificultades para tragar alimentos y líquidos**.

NOTA: Los músculos estriados pertenecen al grupo de órganos que responden al conflicto relacionado con pérdida funcional (ved también los Programas Especiales Biológicos de las células de los islotes del páncreas (células alfa de los islotes y células beta de los islotes), oído interno (cóclea y órgano vestibular), nervios olfatorios, retina y cuerpo vítreo de los ojos) o hiperfunción (periestio y tálamo).

FASE DE CURACIÓN: Durante la fase de curación, se reconstruyen los músculos esofágicos. La parálisis llega hasta **PCL-A**. La Crisis Epileptoide se presenta como **espasmos esofágicos** (ved también espasmos esofágicos en el tercio inferior del esófago). Dependiendo del grado de la fase de conflicto activo, las contracciones van de leves a severas. Durante la **PCL-B**, la función de los músculos esofágicos vuelve a la normalidad. Los espasmos esofágicos recurrentes indican una curación pendiente debido a las recaídas conflictivas.

NOTA: Todos los **órganos que derivan del mesodermo nuevo** (“grupo excedente”), incluidos los músculos esofágicos, muestran el **propósito biológico al final de la fase de curación**. Una vez se ha completado el proceso de curación, el órgano o tejido es más fuerte que antes, lo que permite estar mejor preparado para un conflicto del mismo tipo.

Fuente: www.learninggnm.com