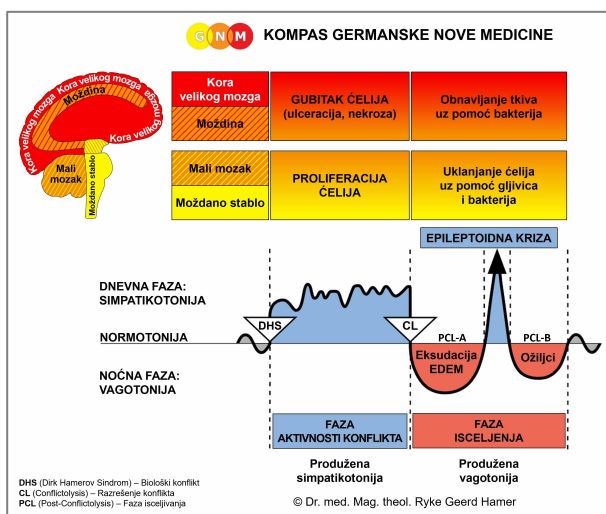




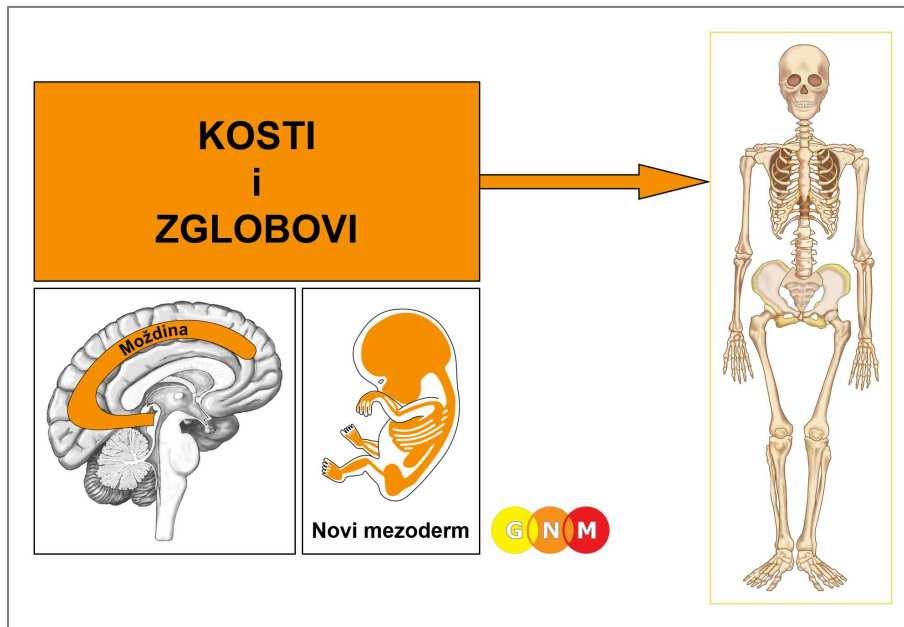
BIOLOŠKI SPECIJALNI PROGRAMI

KOSTI I ZGLOBOVI

napisala Caroline Markolin, Ph.D.



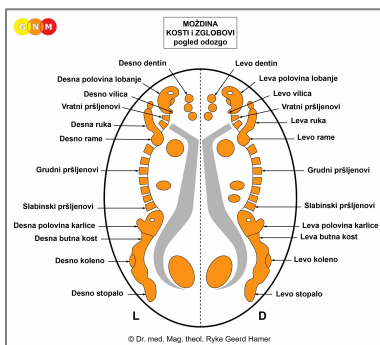
Rev. 1.03



RAZVOJ I ULOGA KOSTIJU I ZGLOBOVA: Skeletni sistem obuhvata sve kosti i zglobove u ljudskom telu. **Ligamenti, tetive, hrskavica** i vezivno tkivo povezuju i stabilizuju kosti. Zajedno sa skeletnim mišićima, kosti i zglobovi omogućavaju kontrolisane fizičke pokrete. Takođe, pružaju zaštitu mnogim unutrašnjim organima u telu. Rebra, na primer, štite pleuralnu šupljinu u kojoj su smešteni srce i pluća. U koštanom tkivu skladišti se nekoliko minerala, naročito kalcijum i fosfor, koji održavaju čvrstinu kostiju. Crvena koštana srž proizvodi većinu ćelija krvi, kao što su eritrociti (crvene krvne ćelije), leukociti (bele krvne ćelije) i trombociti (krvne pločice). Većina kostiju udova sadrži uglavnom žutu koštanu srž, koja je većim delom sastavljena od masti. Ali, ako telo pretrpi veliki gubitak krvi, žuta koštana srž se pretvara u crvenu, kako bi se osigurala proizvodnja krvnih ćelija. Glavne ćelijske komponente kostiju su osteociti („zrele koštane ćelije”) i osteoblasti („nezrele, mlade koštane ćelije”). Osteoblasti su gradivne ćelije kosti, koje takođe formiraju kalus za reparaciju posle preloma (vidi takođe: odontoblasti koji proizvode dentin). Spoljnu površinu kosti pokriva pokosnica (lat. periosteum), sa izuzetkom zglobova i mesta pripoja ligamenata i tetiva koja su obložena hrskavicom. Čvrsta površina hrskavice smanjuje trenje tokom pokretanja zgloba (uporedi sa: elastična ušna hrskavica). Hrkavicu oblaže perihondrijum, koji je paralela periostu.

NAPOMENA: Skelet embriona se uglavnom sastoji od hrskavice, koja se postepeno zamenjuje kostima. Ovaj proces se naziva okoštavanje (osifikacija) i završava se tek nakon rođenja. Neki delovi tela ostaju hrskavičavi, na primer, vrh nosa i ušna školjka.

Kosti, hrskavica, tetive i ligamenti, vode poreklo od novog mezoderma, i zato ih kontroliše moždina.



NIVO MOZGA: Kosti, zglobove, hrskavicu, tetive i ligamente na desnoj strani tela kontroliše **moždina** (medulla cerebri) na levoj strani mozga; kosti, zglobove, hrskavicu, tetive i ligamente na levoj strani tela kontroliše moždina u desnoj moždanoj hemisferi. Postoji, dakle, unakrsna veza između mozga i organa.

NAPOMENA: Kosti, skeletni mišići, limfni sudovi i limfni čvorovi, krvni sudovi, vezivno tkivo i masno tkivo, imaju iste kontrolne centre, pa samim tim odgovaraju na isti biološki konflikt, konflikt samopotcenjivanja. Kontrolni centri su postavljeni u pravilnom poretku, od glave do pete.

BIOLOŠKI KONFLIKT: Biološki konflikt u vezi sa kostima i zglobovima je **žestok konflikt samopotcenjivanja, ili gubitka sopstvene vrednosti**. Hrskavica, tetive, ligamenti odgovaraju na blagi konflikt samopotcenjivanja.

U skladu sa evolucijskim rezonovanjem, **konflikti samopotcenjivanja** su primarne teme konfliktata u vezi sa **organima koje kontroliše moždina**, a koji potiču od novog mezoderma.

Generalizovani konflikt samopotcenjivanja tiče se čitave osobe. Konflikt se, na primer, doživljava zbog: ponižavanja (optužbe, grdnje, pogrdne primedbe), zlostavljanja (fizički, psihički i verbalno), neuspeha (na poslu, u školi, u sportu, u vezi, kao roditelj ili partner), lošeg učinka (intelektualno, umetnički, sportski) ili osećaja posramljenosti i krivice. Gubitak ugleda, gubitak radnog mesta, penzionisanje, bolesti ili povrede („ja sam van stroja”), starenje („nisam više ono što sam bio/la”, „starim i nisam od koristi”) ili gubitak osobe koja je činila da se osećamo cenjeno i potrebno su još neki mogući scenariji ovog konflikta. Način na koji percipiramo sebe i naš samogovor („ja sam izgubljen slučaj”, „nikad neću uspeti”) stvara mentalne predispozicije za generalizovani konflikt samopotcenjivanja. Deca i starije osobe su podložniji ovom konfliktu.

Lokalizovani konflikt samopotcenjivanja (vidi lokalizacije) odnosi se na specifični deo tela. Na primer, na loše umetničko ili sportsko izvođenje odgovaraju ruke i noge. Konflikt samopotcenjivanja izazvan dijagnozom karcinoma (debelog creva, prostate, dojke), negativna prognoza („Nećete više moći da hodate!”), uklanjanje organa (**mastektomija**), ili stalan lokalizovani bol, vezuje se za najbližu kost ili zglob. Poređenja radi, umereni konflikt samopotcenjivanja zahvatiće najbliži limfni čvor ili mišić.

NAPOMENA: Da li će konflikt pogoditi kost ili zglob na levoj, desnoj ili obe strane tela, zavisi od lateralnosti osobe, i od toga da li je konflikt povezan sa majkom/detetom ili partnerom. Lokalizovani konflikt pogađa kost ili zglob koji je asociiran sa konfliktom samopotcenjivanja.

LOKALIZACIJA: Svaki deo skeletnog sistema ima svoj specifičan sadržaj konflikta.

Lobanja i vratna kičma: konflikt intelektualnog samopotcenjivanja. Konflikt bi mogao biti aktiviran neizvršavanjem intelektualnog zadatka (u školi, na poslu), pravljenjem greške, ili snishodljivim primedbama nastavnika, trenera, poslodavca, kolega, roditelja ili partnera koje čine da se neka osoba oseća „retardirano” ili „kao glupan”. Ljudi koji imaju intelektualno zahtevno zanimanje (naučnici, akademici, pisci, itd.) i čije se samovrednovanje temelji na njihovim intelektualnim dostignućima, ili imaju preterane akademske ambicije, podložniji su ovom konfliktu. Negativan samogovor („Ja sam idiot!”, „Nisam dovoljno pametan!”) može dovesti do samoizazvanog gubitka sopstvene vrednosti. Već i sam strah od neuspeha može da aktivira konflikt. Neočekivana **nepravda** („Ovo nije fer!”) takođe pogađa lobanju i vratnu kičmu.

Kosti lica: samopotcenjivanje koje se tiče nečijeg izgleda ili reputacije.

Očna duplja: samopotcenjivanje u vezi sa očima, posle operacije na primer („Izgledaš kao čudovište!”).

Vilična kost: nisam u stanju da ugrizem, odnosno uzvratim „ujed”, bukvalno ili figurativno.

Slušne koščice i mastoid (ispupčenje kosti iza uha): samopotcenjivanje u vezi sa ušima (recimo, kod oštećenja sluha).

Ramena, nadlaktice i ključne kosti: konflikt samopotcenjivanja u vezi (zakazao/la sam kao partner, roditelj, sin, ćerka, kolega, prijatelj ili saigrač), često udružen sa osećajem krivice i okrivljavanjem sebe; takođe, nisam u stanju ili nemam dozvolu da držim, prigrlim ili zagrlim nekoga. Loše izvođenje, recimo u sportu (bejzbol, rukomet, golf, hokej), isto tako može pogoditi rame kao „zglob akcije”.

Laktovi: samopotcenjivanje koje se odnosi na laktove, na primer u sportu (tenis, skvoš), muziciranju (violina, violončelo) ili radnim aktivnostima. Takođe: nisam u stanju da držim ili grlim osobu ili kućnog ljubimca, može aktivirati konflikt.

Ručni zglob, šaka i prsti: konflikt spretnosti, prouzrokovan neuspešno obavljenim manuelnim zadatkom ili lošim učinkom rukama. Ljudi čije se samopouzdanje pretežno oslanja na njihova manuelna postignuća, čija zanimanja zahtevaju fine motoričke veštine (hirurzi, zubni asistenti, juveliri) i spretnost prstiju (kucanje, ručni rad, sviranje muzičkog instrumenta kao što je gitara ili klavir), imaju veću verovatnoću da dožive ovu vrstu konflikta samopotcenjivanja.

Rebra i grudna kost: konflikt samopotcenjivanja izazvan, na primer, dijagnozom raka dojke, [mastektomijom](#), ili srčanim bolestima (vidi: srčani zalisci).

Grudna (torakalna) i slabinska (lumbalna) kičma: centralni konflikt samopotcenjivanja koji pogađa i urušava samu suštinu (bit) jedne osobe (ponižavajući i degradirajući tretman). Donji deo leđa se takođe povezuje sa osećajem da **nema podrške** („nemam potporu“) od strane člana porodice, partnera, prijatelja, nastavnika, kolege ili poslodavca. Dijagnoza karcinoma vezana za poručje grudnog koša (rak pluća) ili lumbalnu kičmu (rak prostate, bubrega ili debelog creva), ili konstantan bol (bol u trbuhu ili menstrualni bolovi), pogađaju najbliže pršljenove.

Karlica i stidna kost: konflikt seksualnog samopotcenjivanja. Seksualno nasilje, erektilna disfunkcija, ne-činjenje „onih stvari“ onako kako se očekuje, otkriće da partner vara, seksualno odbijanje, osećaj obezvređenosti ispod struka, neostajanje u drugom stanju, spontani pobačaji, histerektomija, dijagnoza karcinoma prostate, operacija prostate ili inkontinencija, mogu izazvati konflikt.

Trtična kost i krsna kost: samopotcenjivanje u vezi sa zadnjicom, koji mogu izazvati: „a tergo“ seks („otpozadi“) doživljen kao ponižavajući, bolan seksualni odnos, lokalni simptomi (hemoroidi, hroničan proliv, vaginalna suvoća).

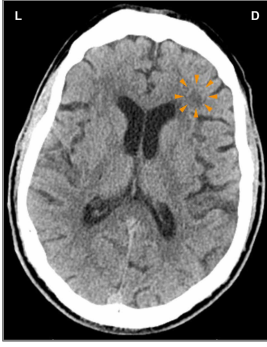Sedalna kost: nisam u stanju da posedujem nešto (mi figurativno „sedimo“ na onome što nam pripada, kako bismo ga osigurali), nisam u stanju da uzmem učešće u nečemu, nisam u stanju ili nemam dozvolu da sednem na nečije mesto (radni sto, automobil, bicikl, motocikl, konj). Konflikt se takođe može odnositi na osobu koju želimo da „posedujemo“ ili da je se „dočepamo“.

Kukova i vrat butne kosti: nisam u stanju da izdržim situaciju zbog neočekivanih ili neprekidnih zahteva („Ovo je previše za podneti!“, „Ne uspevam!“, „Ne mogu ovo da prebrodim!“). **Butna kost** je povezana sa **konfliktom fizičkog izvođenja**.

Koleno i potkolenica: konflikt fizičkog izvođenja, na primer: teškoće pri penjanju uz stepenice, nisam u stanju da produžim ili idem ukorak, loš učinak u sportu, (izgubljen meč, slanje na klupu za rezervne igrače, ponižavajuće primedbe instruktora, neispunjavanje standarda ili očekivanja trenera, roditelja ili supružnika), osećaj manje pokretljivosti za vreme trudnoće ili zbog debljanja.

Stopala, gležnjevi, pete i prsti na nogama: nisam u stanju da hodam, trčim, skačem, plešem ili održavam ravnotežu; takođe, nisam u stanju da nekog šutnem u samoodbrani. Donja površina pete vezana je za: „nisam u stanju da ‘zgnječim’ osobu ili situaciju“.

FAZA AKTIVNOSTI KONFLIKTA: Za vreme faze aktivnosti konflikta, u pogođenoj kosti se odvija [dekalifikacija](#), zbog čega se stvaraju pukotine i rupice. Mesto **osteolize** određeno je precizno tipom konflikta samopotcenjivanja, a stepen – intenzitetom konflikta. Dekalcifikacija kosti dovodi do povećanja nivoa kalcijuma u krvnom serumu (uporedi sa: hiperkalcemija u vezi sa paraštitastim žlezdama); zajedno sa osteolizom, dolazi do gubitka koštane srži, što dovodi do promena u krvnoj slici (vidi: anemija i leukemija).



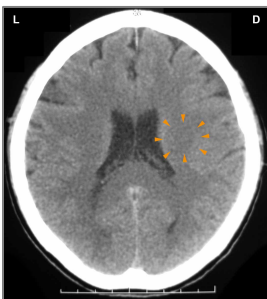
Ovaj sken mozga pokazuje Hamerov fokus u području moždina koje kontroliše levo rame ([vidi GNM dijagram](#)). Oštre ivice prstenaste strukture ukazuju na aktivan konflikt samopotcenjivanja u vezi sa partnerom, pošto je u pitanju levoruka osoba.

NAPOMENA: Hamerov fokus u ovom kontrolnom području mogao bi da korespondira sa zglobovima levog ramena, okolnom hrskavicom, tetivama, ligamentima, vezivnim i masnim tkivom, ili najbližim limfnim čvorovima (ispod pazuha), budući da sva ova tkiva dele isti kontrolni centar. U konkretnom slučaju, osteoliza u levom ramenu je potvrđena rendgenskim snimkom.

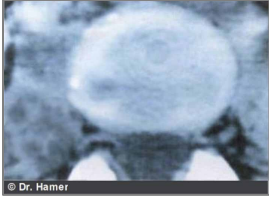Redukcija koštane mase se uobičajeno naziva **osteoporoza** („krhke kosti“). Zvanična medicina tvrdi da je osteoporoza povezana sa opadanjem proizvodnje estrogena kod žena posle menopauze. Teorija o vezi između gubitka koštane mase i manjka estrogena je čisto hipotetička, jer postoje i žene u menopauzi koje nemaju osteoporozu, kao što postoje žene koje dobijaju osteoporozu pre nego što su ušle u menopauzu. Muškarci i deca takođe dobijaju osteoporozu, ali, za razliku od žena, nisu pod pritiskom da redovno rade test gustine kostiju. Stoga oni (za sada) ne pripadaju „rizičnoj grupi“. Takođe, osteoporoza kod muškaraca se potcenjuje, jer se ne uklapa u definiciju o ženskoj bolesti koja nastaje usled nedostatka estrogena.

Iz GNM perspektive, osteoporoza je (dugo)trajni generalizovani konflikt samopotcenjivanja koji pogađa veliki deo skeletnog sistema. Postojana dekalifikacija kosti prouzrokovana neprekidnim, često suptilnim samopotcenjivanjem, može se uporediti sa vodom koja kaplje, kao u posloviци „tiha voda breg roni“. Imajući na umu vezu psiha-mozak-organ, uviđamo da osteoporoza kod žena u menopauzi nema nikakve veze sa smanjenom proizvodnjom estrogena ili ishranom siromašnom kalcijumom, već pre sa stavom žena prema starenju i promenama koje donosi menopauza (osećaj manje privlačnosti, osećaj da više nisu potrebne, smanjen libido). U društvima gde žene stare prirodno i bez zapadnjačkih „anti-aging“ tretmana, starije žene nemaju osteoporozu. Podrazumeva se da dijagnoza osteoporoze i strah od „osakaćujuće bolesti“ doprinose dodatnim konfliktima samopotcenjivanja, što dovodi do hroničnih stanja. Zbog toga, GNM treba naučiti što pre!

Ako neko već ima rak, gubitak koštanog tkiva se obično dijagnostikuje kao „**osteolitički karcinom**“ ili „metastaza u kostima“, iako nije prisutan nikakav tumor koji raste (uporedi sa: karcinom kostiju u fazi isceljenja). U većini slučajeva, konflikt samopotcenjivanja aktiviran je dijagnozom prvog karcinoma, negativnom prognozom („rak je neizlečiv“) ili iznurujućim sporednim efektima terapije (operacije, zračenje i hemoterapija). Zato je karcinom kostiju, pored karcinoma pluća, najčešći sekundarni karcinom. „Karcinom kostiju“ se tipično razvija na mestu u blizini primarnog karcinoma („sad sam tu neupotrebljiv/a!“), dakle, u grudnoj kosti ili rebrima kod karcinoma dojke ili u donjem delu leđa kod karcinoma prostate.

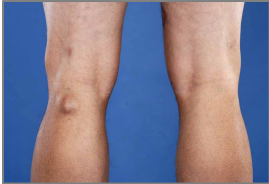

Na ovom skenu vidimo uticaj konflikta samopotcenjivanja u kontrolnom centru za slabinsku (lumbalnu) kičmu ([vidi GNM dijagram](#)). Oštra granica Hamerovog fokusa otkriva da je osoba u fazi aktivnog konflikta.

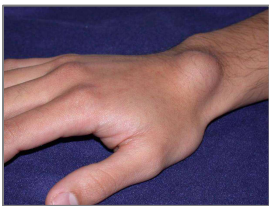

Ovaj izvanredan sken organa, koji pokazuje Hamerov fokus u području četvrtog slabinskog (lumbalnog) pršljena (aktivni konflikt samopotcenjivanja), čini upadljivo vidljivom komunikaciju između mozga i odgovarajućeg organa (u ovom slučaju kičme).

Ako konflikt samopotcenjivanja pogodi **tetive i ligamente**, gubitak ćelija prezentuje se kao **nekroza mekog tkiva** sa povećanim rizikom od povreda, jer se oslabljeno tkivo lako kida. Ovo se dešava kod **kidanja Ahilove tetive**, zbog konflikta samopotcenjivanja vezanog za petu. Dugotrajni gubitak hrskavice, na primer u kolenu ili kuku, zove se artroza, a poznat je i kao osteoartritis (ne treba mešati sa artritisom koji se javlja kod isceljenja zglobova).



Baker-ova cista, koja se naziva i **poplitealna cista**, je cistično ispučenje na zadnjoj strani kolena povezano sa zglobnom kapsulom, čiji unutrašnji sloj luči sinovijalnu tečnost. Glavna uloga sinovijalne tečnosti je da smanji trenje između zglobnih hrskavica za vreme pokreta. Cista se formira zbog povećane proizvodnje sinovijalne tečnosti u kapsuli zgloba kolena, usled gubitka tkiva hrskavice ili meniskusa, što se dešava tokom faze aktivnosti konflikta fizičkog izvođenja. Da li će se cista razviti iza levog ili desnog kolena zavisi od lateralnosti osobe, i od toga da li je konflikt u vezi sa majkom/detetom ili partnerom.



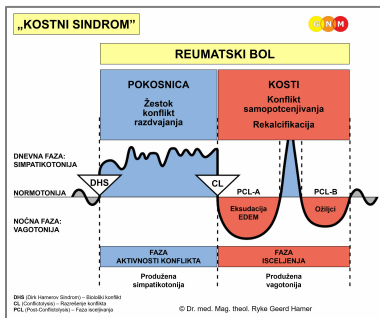
Ganglion cista (higrom) nastaje kad sinovijalna tečnost koja okružuje zglob curi u zglobnu kapsulu i formira izbočinu. Cista se stvara na zglobovima koji se povezuje sa konfliktom samopotcenjivanja (vidi lokacije gore). Cista na ručnom zglobovima je u vezi sa konfliktom spretnosti. Da li će biti zahvaćen levi ili desni ručni zglob, zavisi od lateralnosti i od toga da li je konflikt povezan sa majkom/detetom ili partnerom.

FAZA ISCELJENJA: U fazi isceljenja, **kost biva rekonstruisana kalusom** koji stvaraju gradivne ćelije kosti-osteoblasti (vidi takođe: reparacija zuba odontoblastima). Nova mekana koštana supstanca na kraju očvrstne i pretvara se u tvrdi kalus. Međutim, u standardnoj medicinskoj praksi se mekani kalus često pogrešno zamenjuje sa gnojem, pa se zato i odstranjuje, što za posledicu ima da rupe u kostima (osteolize) ostaju. Kad je isceljenje zgloba produženo (prst, rame, koleno, kuk) zbog stalnih recidiva konflikta, duž ivica kosti se formiraju **koštani šiljci (osteofiti** ili „papagajski kljunovi“) koji ograničavaju opseg pokreta zahvaćenog zgloba (vidi takođe: petni trn).

Ako su dostupne, bakterije pomažu rekonstrukciju kosti. **Bakterije** iz roda **staphylococcus** specijalizovane su za obnavljanje koštanog tkiva. To je razlog što hirurzi koji operišu prelome obično pronalaze „stafilokoknu infekciju“ u toj oblasti, ne shvatajući da su ove bakterije vitalne za isceljenje kostiju (vidi: *Staphylococcus aureus* rezistentan na meticilin u bolnicama). Ako ove korisne bakterije nisu prisutne jer su uništene antibioticima, do isceljenja će ipak doći, iako ne do biološkog optimuma.

NAPOMENA: Tuberkulozni sekret koji potiče iz krzna kože (posle „konflikta napada“, uključujući udarac ili pad) može da procuri u kost koja se isceljuje, što se pogrešno tumači kao **tuberkuloza kostiju**.

Prelom kosti povezan sa konfliktom: Ako je prelom udružen sa konfliktom samopotcenjivanja (što je tipično za sportiste), dolazi do osteolize na mestu preloma (**Sudeck-ova atrofija**). Isto se može desiti posle ortopedске operacije asocirane sa samopotcenjivanjem (nisam u stanju da obavljam fizički posao ili da se bavim sportom). Zbog dekalifikacije, kost ne može pravilno da zaraste. Prema dr Hameru, od izuzetne je važnosti da se ne radi eksplorativna punkcija, kako bi se sprečio razvoj osteosarkoma.



Kada kost zaceljuje, otok širi sloj pokosnice koja pokriva kost. Rastezanje pokosnice prouzrokuje znatne bolove u kostima, jer je pokosnica opskrbljena visoko senzitivnim nervima. Bol je sličan reumatskom bolu koji obuhvata gornji sloj pokosnice i javlja se u fazi aktivnosti žestokog konflikta razdvajanja. Zadržavanje vode pogoršava bol.

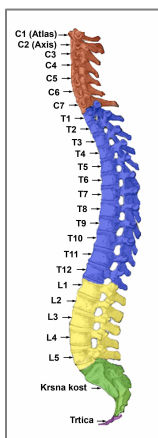
Kombinaciju ova dva Biološka Specijalna Programa u GNM zovemo „**Kostni Sindrom**“.

Štaviše, kad se pokosnica odigne od kosti zbog otoka, kost gubi njenu podršku i lako se lomi. Osim kod ozbiljne osteolize, za vreme faze aktivnosti konflikta nema stvarnog rizika od preloma, jer pokosnica još uvek čvrsto obavija kost. **Kostobolja** je neophodan deo faze isceljenja, jer primorava čoveka da odmara kako bi se sprečili spontani prelomi, recimo kod vrata butne kosti. Ako je pogođena kičma, dr Hamer izričito preporučuje da pacijent ostane u krevetu, kako bi se izbeglo naprezanje kičme i eventualni prelom pršljena, što bi moglo da dovede do paraplegije. Bol tokom isceljenja kosti može trajati nekoliko meseci, pa čak i duže, ako ima recidiva konflikta. Što je osoba bolje pripremljena na bol, lakše će podneti tu privremenu neprijatnost. Saznanje da je bol znak isceljenja može **sprečiti** nove konflikte samopotcenjivanja aktivirane samim bolom.

NAPOMENA: Manjak kretanja ili jednostrane aktivnosti koje stalno opterećuju određeni deo tela izazivaju mišičnoskeletni bol bez biološkog konflikta. Međutim, iako problemi nisu povezani sa DHS-om, bol može da podstakne konflikt samopotcenjivanja („moja leđa su gotova“) što dovodi do hroničnog stanja. Isto važi za povrede i fizičke traume.

Discus hernia ili **protruzija** međupršljenkog **diska** nastaje kada otok pokida spoljašnji prsten diska (anulus fibrosus), pa njegov središnji želatinozni deo (nucleus pulposus) prodre u međupršljenske otvore, a po nekad i centralno, u kičmeni kanal (vidi [sliku](#)). Pritisak na kičmeni nerv dovodi do akutnog bola, što se često dešava u donjem delu leđa (**lumbago**). Ako istovremeno postoji SINDROM, bol se znatno pojačava jer zadržavanje vode povećava otok. Mišićni spazmi u okolini nastaju kad „nisam u stanju da se krećem“ zbog bola u donjem delu leđa. **NAPOMENA:** Kad se pokosnica rasteže u fazi isceljenja pršljena, to rendgenološki može izgledati kao protruzija diska.

Ako je pogođena vratna kičma (konflikt intelektualnog samopotcenjivanja), bol zrači iz vrata u ramena, ruke i prste. **Išijas** se javlja kad otok u slabinskom (lumbalnom) disku vrši pritisak na išijadični nerv (centralni konflikt samopotcenjivanja). Kod čestih recidiva konflikta, išijas se ponavlja. Stalni pritisak na kičmeni nerv (višeće isceljenje) može dovesti do ozbiljnog oštećenja nerva, sa gubitkom osećaja u donjim ekstremitetima (uporedi sa: senzorna paraliza u vezi sa pokosnicom). U ovom slučaju se mora razmotriti preventivna hirurška intervencija.



Otok u području sakralnog pleksusa, koji čine četvrti i peti lumbalni nerv (L4 i L5) i prvi, drugi i treći sakralni nervi izaziva osećaj zategnutosti na zadnjoj strani noge.

Otok u području lumbalnog pleksusa, koga čine prva četiri lumbalna nerva (L1-L4) i poslednji torakalni nerv (T12) izaziva osećaj zatezanja na prednjoj strani noge i u preponi.

NAPOMENA: Lokalizovani konflikt samopotcenjivanja koji uključuje testise (dijagnoza karcinoma testisa, hirurško odstranjivanje testisa) utiče na drugi lumbalni nerv (L2), jer, pre nego što su se testisi spustili u skrotum, bili su smešteni tačno ispred drugog lumbalnog pršljena.

Takozvani **sekvestrirani diskus** nastaje kada se deo jezgra diskusa potpuno odvoji i nije više povezan sa ostatkom jezgra. To se događa kad diskus koji je u isceljenju pukne, na primer pri podizanju teškog tereta.

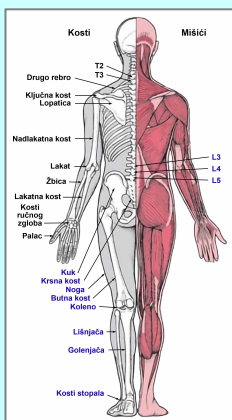
U visećem isceljenju, to jest, kad se isceljenje stalno prekida recidivima konflikta, ponavljajuća rekalcifikacija na kraju dovodi do deformacija kičme koja se prezentuje kao **skolioza** (lateralna ili bočna iskrivljenost kičme), **lordoza** (preterana zakrivljenost donjeg dela leđa prema napred), ili **kifoza** (ispupčenost gornjeg dela leđa prema nazad, uobičajeno nazvano pogrbljenost). Juvenilna (mladalačka) kifoza zove se **Scheuermann-ova bolest**. Iako je iskrivljenost kičme nepovratna, poznavanje i razumevanje GNM može sprečiti dalje napredovanje deformiteta.

Razlika između strukturalne i funkcionalne skolioze sa stanovišta Germanske Nove Medicine:

Strukturalna skolioza je trajna promena u strukturama koje formiraju normalnu krivinu kičme. Iako je deformacija kičme nepovratna (ireverzibilna), razumevanjem razloga nastanka i [poznavanjem GNM](#) možemo sprečiti dalje napredovanje procesa.

Funkcionalna skolioza može nastati zbog neizbalansirane karlice ili kuka, anatomske kraće noge ili jakih spazama jednog ili više mišića koji vuku kičmu na jednu stranu. U tim slučajevima struktura kičme je normalna! U kontekstu GNM, hronični mišićni spazmi i napetost leđnih mišića nastaju u visećem isceljenju konflikta samopotcenjivanja umerenog intenziteta (konkretno, u pitanju je „centralni konflikt samopotcenjivanja” izazvan ponižavajućim ponašanjem), ili motornog konflikta „osećam se zaglavljeno” (vidi: skeletni mišići). Funkcionalna skolioza se može ispraviti razrešenjem osnovnog konflikta, a uz vežbe za smanjenje napetosti i opuštanje muskulature leđa, pravilno funkcionisanje mišića se može ponovo uspostaviti, što dovodi do „ispravljanja” kičme.

Spondiloza, na primer u lumbalnoj kičmi, nastaje kao rezultat stalnih recidiva centralnog konflikta samopotcenjivanja. Ako je pogođena vratna kičma, kod konflikta intelektualnog samopotcenjivanja, nastaje **cervikalna spondiloza** (uporedi sa: ukočen vrat i tortikolis u vezi sa mišićima vrata). Kada je proces isceljenja praćen zapaljenjem, javlja se **spondilitis**.



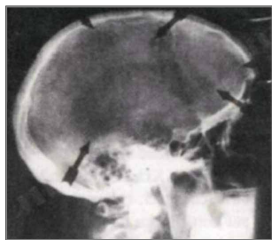SEGMENT RUKE: Mišićno-skeletni segment ruke, u koji spadaju: palac, kosti ručnog zgloba, žbica i lakatna kost (radius i ulna), lakat, ramena kost (humerus), ključna kost, lopatica, gornji deo grudne kosti (sternum), kao i drugo rebro, drugi i treći grudni pršljen (T2 and T3), čini funkcionalnu celinu.

SEGMENT NOGE: Mišićno-skeletni segment noge, kome pripadaju: kosti stopala (gležanj, petna kost, kosti nožnih prstiju), golenjača i lišnjača (fibula i tibia), koleno, butna kost (femur) i vrat butne kosti, kuk, krsna kost (sacrum), kao i treći, četvrti i peti lumbalni pršljen (L3, L4, L5), čini funkcionalnu celinu.

U slučaju konflikta samopotcenjivanja, mišićna nekroza ili osteoliza mogu da zahvate čitav segment. Odgovarajući Hamerov fokus u [moždina](#) ili se pruža preko celog segmenta, ili se vidi više pojedinačnih fokusa. Shodno tome, isceljenje (rekalcifikacija kosti sa otokom ili bol u mišićima) nastupa ili u celom segmentu odjednom, ili sukcesivno.

Inervaciju segmenata obezbeđuje kičmena moždina (vidi: embrionalni razvoj).

Kad su kosti lobanje (konflikt intelektualnog samopotcenjivanja) u isceljenju, veliki otok može da vrši pritisak na spoljašnju, tvrdu moždanu ovojnicu (dura mater), što može dovesti do meningitisa. Ako je istovremeno prisutan i SINDROM, to jest zadržavanje vode usled aktivnog konflikta napuštenosti ili konflikta postojanja, otok može da bude prilično veliki. Ovo stanje izaziva jake glavobolje, naročito za vreme PCL-A. Očigledno, meningitis se ne javlja kad je edem lociran na spoljašnjoj površini lobanje.



Ovaj rendgenski snimak lobanje prikazuje osteolizu (tamno) u nekoliko područja, što ukazuje na aktivan konflikt samopotcenjivanja, ili „Ovo nije fer!“ konflikt. U ranom detinjstvu, ovo stanje se zove **rahitis** (slabe kosti). Rahitis takođe može da zahvati ruku, noge, kičmu, ili ceo skeletni sistem (generalizovani konflikt samopotcenjivanja). Teorija da je rahitis prouzrokovan nedostatkom vitamina D je čista pretpostavka.

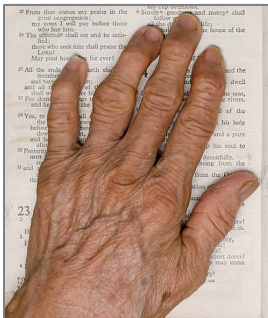
Bol u kostima lica, povezan sa konfliktom samopotcenjivanja koji je asociiran sa licem (koji se, na primer, tiče nečijeg izgleda ili reputacije), prezentuje se kao **neuralgija trigeminalnog**, pošto lice inervišu **trograni nerv** (vidi takođe: neuralgija trigemina u vezi sa pokosnicom i kožom na licu).

Petni trn, mali koštani izrastaj na donjoj ili zadnjoj strani pete razvija se posle razrešenja konflikta samopotcenjivanja sa kojim je povezan. Sa završetkom faze isceljenja bol se smanjuje, ukoliko nema recidiva konflikta. Međutim, izrastaj ostaje. Ako konflikt samopotcenjivanja pogodi zglob u osnovi nožnog palca, (metatarzofalangealni zglob), izraslina deformiše nožni palac, što se zove **čukalj** (lat. **hallux valgus**). Bol u peti ili na donjoj strani stopala takođe može biti posledica konflikta samopotcenjivanja koji pogađa plantarnu fasciju, ligament koji povezuje petnu kost sa prstima. Zapaljenje, poznato kao **plantarni fasciitis** javlja se tokom faze isceljenja.

Kada se duga kost poput kostiju ruku ili nogu rekalCIFIKUJE, na određenom području ostaje rupa koja omogućava drenažu edema. **U nozi**, ta tečnost stvara privremeni **periferni edem** (vidi takođe: periferni edem u vezi sa venama nogu ili u vezi sa miokardom).

Artritis (lat. arthritis) („reumatoidni artritis“) predstavlja isceljenje zgloba (kuk, koleno, rame, lakat, prst) praćeno zapaljenjem. Ono što se pogrešno naziva „**akutni zglobni reumatizam**“ (vidi: reumatizam u vezi sa pokosnicom) je stanje u kome tečnost iz edema, obično u velikom zglobu kao što je koleno ili kuk, prodire kroz hrskavicu u zglob, prouzrokujući transudativni izliv (vidi takođe: transudativni izliv kad tečnost ulazi u plućnu maramicu ili u srčanu maramicu iz susednih rebara ili grudne kosti). Ovo je uobičajena pojava kad je prisutan i SINDROM. Recidivi konflikta takođe povećavaju otok! Posledica je **crven, vruć i otečen zglob**. Ako se ovako otečen zglob punkтира u eksplorativne svrhe, može doći do stvaranja velikog osteosarkoma. Otok izvan pokosnice se javlja kad tečnost iz koštanog edema curi kroz membranu pokosnice. Ako se ovo desi u preponi ili u predelu vrha butne kosti, otok se često pogrešno dijagnostikuje kao tromboza.

Hronični artritis je znak da se proces isceljenja ne može završiti zbog stalnih recidiva konflikta. Osoba sa artritisom brzo upada u začarani krug, jer artritični bol (bol je šina) i ograničenost pokreta često izazivaju dodatni konflikt samopotcenjivanja na istom mestu. Pre ili kasnije, ovo „zamrzava“ zglob, na primer, zglob ramena. **Poliartritis**, koji pogađa „mnogo“ zglobova, otkriva da je osoba kao celina pretrpela konflikt samopotcenjivanja (generalizovani konflikt samopotcenjivanja). Takozvana **Still-ova bolest** je kombinacija bolova u zglobu i kožnog osipa. Po GNM tumačenju, u pitanju je istovremeno isceljenje konflikta samopotcenjivanja i konflikta razdvajanja, koji su najverovatnije povezani sa istom konfliktnom situacijom.

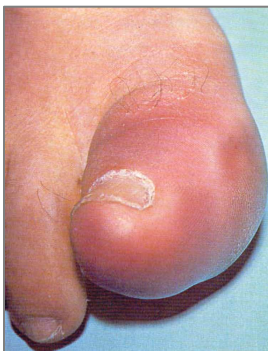

Neprekidno smenjivanje dekalifikacije (faza aktivnosti konflikta) i rekalcifikacije (faza isceljenja) na kraju dovodi do deformiteta zglobova prstiju. Stalni recidivi konflikta pogoršavaju deformacije zbog sve većeg nakupljanja koštanog tkiva (stvrnutih kalusa) na mestu.

Takozvani **sindrom karpalnog tunela** nastaje kad otok kostiju, ligamenata ili tetiva suzi karpalni tunel, prolaz između ručnog zgloba i šake, dovodeći do kompresije na nervus medianus koji iz podlaktice dolazi u dlan ruke. Otuda potiču tipični simptomi: trnjenje, obamrlost i oštar probadajući neuralgični bol koji se iz ručnog zgloba širi nagore, na celu ruku. Prema GNM, ovo stanje nije, kao što sugerise zvanična medicina, rezultat „habanja” (daktilografi i zubni higijeničari su profesije najviše pogođene ovim sindromom), već pre konflikta samopotcenjivanja u vezi sa šakom ili šakama.

Tendinitis ručnog zgloba nastaje posle razrešenja konflikta spretnosti. **Tendinitis Ahilove tetive** otkriva da je konflikt samopotcenjivanja bio u vezi sa stopalom. **Kalcificirajući tendinitis ramena** se javlja kada se u rotatornoj manžetni ramena, kao rezultat visećeg isceljenja, bilo zbog recidiva (konflikt samopotcenjivanja u vezi), bilo zbog bola u ramenu samog po sebi („Ovde sam beskoristan!”), talože naslage kalcijuma. Tendinitis koji pogađa lakat obično se odnosi na sportske aktivnosti, kao što je tenis (posle loše odigranog meča), pa otuda termin „**teniski lakat**” (**epicondylitis**). **Bursitis** je upala jastučeta (burse) između kosti i okolnog mekog tkiva. Obično se javlja blizu zgloba lakta, kolena, kuka ili ramena, zavisno od specifičnog konflikta samopotcenjivanja.

Ako je istovremeno prisutan i SINDROM, to jest aktivan konflikt sabirnih kanalića bubrega, artritis postaje **giht**. Povišen nivo mokraćne kiseline u krvi ide na ruku uverenju da vegetarijanski način ishrane ili namirnice sa niskim sadržajem purina ublažuju bol. Sa GNM tačke gledišta, radije se treba pozabaviti konfliktom napuštenosti ili konfliktom postojanja koji su pravi uzroci ovog stanja! Pojava gihta u zglobu baze nožnog palca obično se dovodi u vezu sa prekomernom upotrebom alkohola; ipak, ne pati od gihta svaki težak alkoholičar! Ako, međutim, pijanstvo aktivira konflikt „nisam u stanju da hodam, ili nisam u stanju da se održim na nogama”, razvoj gihta je unapred programiran. Da li će biti pogođen levi ili desni nožni palac zavisi od lateralnosti osobe, i od toga na koga se konflikt samopotcenjivanja odnosi-na majku, dete ili partnera.

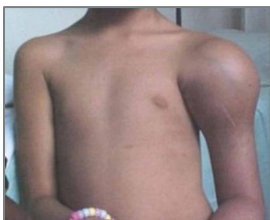


Zapaljenje gihtnih čvorova (tofusa) praćeno je akutnim bolom, naročito za vreme „napada gihta” tokom Epileptoidne Krize.

KARCINOM KOSTIJU I OSTEOSARKOM

Pod normalnim okolnostima, tokom isceljenja kostiju i zglobova, kalus se formira i van kosti, preciznije, ispod pokosnice. Kalusna formacija ([koja se na rendgenskom snimku vidi kao bela masa](#)) stvara prirodnu manžetnu oko kosti, kako bi se stabilizovao zahvaćeni deo kosti tokom isceljenja. U zvaničnoj medicini, kalusni izraštaj smatra se karcinomom kosti (upoređi sa: „karcinom kosti” u fazi aktivnosti konflikta). „Tumor” u butnoj kosti, karlici, nadlaktanoj kosti ili rebrima generalno se klasifikuje kao **Ewing-ov sarkom**.

PAŽNJA: Ako pokosnica (periosteum) pukne zbog povrede (saobraćajka, pad, prelom kosti) ili prilikom **eksplorativnog punktiranja** (biopsija), kalus prelazi kroz otvorenu pokosnicu u okolno tkivo, stvarajući veliki **osteosarkom** (upoređi sa: mišićni sarkom i sarkom vezivnog tkiva). Zvanična medicina smatra sarkom „malignim” tipom karcinoma kosti, sa vrlo lošom prognozom. Bez punktiranja, došlo bi samo do nešto malo oticanja okolnog tkiva, jer bi iz edema izlazila samo tečnost, ali ne i kalus. Proces bi bio sličan akutnom zglobnom reumatizmu, koji se nakon nekog vremena smiri. Razumevanjem GNM postaje jasno da su eksplorativni postupci potpuno nepotrebni. Naše iskustvo pokazuje da CT mozga pruža mnogo pouzdanije informacije o tkivnim tvorevinama nego bilo koja biopsija.



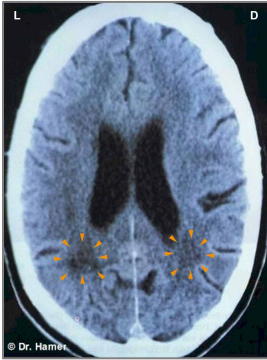
Osteosarkom u levom ramenu

Pored stvaranja artefijalnog osteosarkoma, izlivanje kalusa u susedno tkivo dovodi do dekalifikacije, i na kraju, do rastvaranja zahvaćene kosti. U slučaju osteosarkoma u predelu kolena, uobičajeni rezultat je amputacija noge.

NAPOMENA: Ako faza isceljenja nije završena u trenutku **amputacije**, bol u kostima prisutan je i posle amputacije, takozvani **bol fantomskog uda** (vidi: segment noge), kao da amputirana noga još uvek postoji. To implicira da osoba sa amputacijom još uvek ima leukemiju, sve dok se isceljenje ne završi u potpunosti na emocionalnom i cerebralnom nivou.

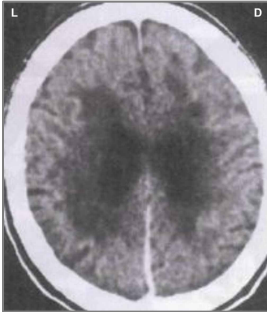
Probijanjem grudnog koša, kalus može „pobeći” u dojkę. Samopotcenjivanje u vezi sa rebrima uglavnom je prouzrokovano dijagnozom karcinoma dojke. Ako se očvrsnuli kalus nađe u dojci (kao posledica probijanja rebra, na primer, tokom punktiranja!), on se obično dijagnostikuje kao „metastatski karcinom dojke”, iako ta masa (realno, to je artefijalni osteosarkom) čak nije ni vezana za tkivo dojke. Pošto je hemoterapija standardna „terapija” koja prati mastektomiju, kod žena koje nisu upoznate sa GNM, aktiviranje daljih konflikata samopotcenjivanja je samo pitanje vremena.

Medijastinalni osteosarkom nastaje kada kalus iz grudnog pršljena iscuri u sredogrude (**mediastinum**). Ovo je posebno opasno, jer očvrsli kalus može da vrši pritisak na srce (upoređi sa: perikardijalna tamponada), dušnik, pluća ili krvne sudove koji prolaze kroz sredogrude. Kalus nađen u blizini bronhija često se dijagnostikuje kao „karcinom malih ćelija bronhija”. Realno, „male ćelije” su kalus! Dr Hamer savetuje hirurško uklanjanje kalusa iz sredogruda, kako bi se sprečile komplikacije.



Uporedo sa isceljenjem kosti ili zgloba (lokalizovani konflikt samopotcenjivanja), u moždina stvara se edem (u **PCL-A**), koji se na skenu mozga vidi kao tamno (hipodenzično) polje.

U ovom primeru, edemi se vide na obe strane moždina (vidi **GNM dijagram**), što nam otkriva da je dotična osoba konflikt fizičkog izvođenja povezala i sa svojim partnerom i sa svojom decom, što se manifestuje bolom u oba kolena.



Sveobuhvatan moždani edem u moždina koji vidimo na ovom skenu tipično nastaje kod generalizovanog konflikta samopotcenjivanja. Ovakav otok je uzrok žestokih glavobolja.

NAPOMENA: Veliki edem može da komprimira lateralne moždane komore (vidi: hidrocefalus). U ekstremnim slučajevima, veliki edem može da dovede do cerebralne kome. To se obično događa samo kad istovremeno dođe do akutnog zadržavanja vode (SINDROM), kao posledice aktivnog konflikta napuštenosti ili konflikta postojanja (hospitalizacija). Intravenske infuzije doprinose zadržavanju vode!

Epileptoidna Kriza je period kad edem u mozgu, kao i edem oko zgloba ili kosti u isceljenju bivaju istisnuti. To smanjuje i otok i bol. Epileptoidna Kriza prezentuje se „hladnim danima“, sa drhtavicom, hladnim znojenjem i osećajem nelagode.

Na kraju faze isceljenja, kost je u potpunosti obnovljena.

NAPOMENA: Svi **organi koji vode poreklo od novog mezoderma** („grupa viška“), uključujući i mišiće grkljana, **biološku svrhu pokazuju na kraju faze isceljenja**. Nakon završetka procesa isceljenja, tkivo ili organ su jači nego ranije, što omogućava da ubuduće budu bolje pripremljeni za konflikt iste vrste.

ANEMIJA I LEUKEMIJA

Krv se sastoji iz krvnih ćelija, krvne plazme i krvnog seruma. Krv cirkuliše kroz srce, arterije i vene, koji svi zajedno čine cirkulatorni sistem. Glavna uloga krvi je transport kiseonika, ugljen-dioksida, hranljivih materija, metaboličkih otpadaka, hormona i drugih elemenata do, i od telesnih ćelija. **Crvene ćelije krvi** (crvena krvna zrnca, **eritrociti**) ispunjena su hemoglobinom, pigmentom koji sadrži gvožđe sposobno da vezuje kiseonik, i koji je odgovoran za dostavljanje kiseonika u sve delove tela. **Krvne pločice (trombociti)** uključene su u mehanizam zgrušavanja (koagulacije) krvi na mestu povrede. **Plazma i serum** su tečni delovi krvi; plazma takođe sadrži faktore koagulacije. Smatra se da su **bele ćelije krvi** (bela krvna zrnca, **leukociti**) deo imunološkog sistema tela, koji zvanična medicina vidi kao odbrambeni sistem protiv „uzročnika bolesti“. Zapravo, bela krvna zrnca (uključujući i fagocite i limfocite) igraju važnu ulogu tokom faze isceljenja, kada uklanjaju nus-produkte reparirajuće aktivnosti mikroorganizama. Oni su dakle, deo urođenog sistema podrške koji je koncipiran kao asistent procesa isceljenja.

Proizvodnja krvnih ćelija (hematopoeza) odvija se u **koštanoj srži**. Koštana srž sadrži matične ćelije iz kojih nastaju sve ćelije krvi. Kao i kosti u kojima nastaju, krvne ćelije vode poreklo od novog mezoderma. Tehnički gledano, krv je visoko specijalizovano vaskularno tkivo, pa otud i njen mezodermalni afinitet prema krvnim sudovima.

NAPOMENA: Sa standardne tačke gledišta, tokom fetalnog razvoja, mesta formiranja krvnih ćelija su jetra i slezina, koje će kasnije u tom procesu zameniti koštana srž. Na osnovu ove teorije se pretpostavlja da jetra i slezina preuzimaju proizvodnju krvi ako koštana srž to nije u stanju da radi. Dr Hamer: „Neki aspekti ove tvrdnje mi se čine pogrešnim. Što se proizvodnje krvi tiče, u prvom delu trudnoće proizvode se ‘fetalni eritrociti’ koji vode poreklo od endoderma (prvog i najstarijeg klicinog lista). Oni, međutim, nisu identični eritrocitima mezodermnog porekla koji se razvijaju u kasnijoj trudnoći. Vrlo je malo verovatno da bi jetra nastavila svoju prvobitnu fetalnu funkciju iz prvih nedelja embrionalnog razvoja. Da je to slučaj, mi bismo na kraju trudnoće videli potpuno drugačiju vrstu eritrocita, naime, ‘fetalne eritrocite’” (Dr med. Ryke Geerd Hamer, *Vermächtnis einer Neuen Medizin* [Zaveštanje Nove Medicine], Tom. 1, str. 477).

FAZA AKTIVNOSTI KONFLIKTA: Gubitak koštanog tkiva (osteoliza) koji se dešava za vreme faze aktivnosti konflikta samopotcenjivanja, obuhvata takođe i koštanu srž, što rezultira **anemijom** (nizak broj eritrocita), **leukopenijom** (nizak broj leukocita) i **trombocitopenijom** (nizak broj trombocita). Vrednosti hemoglobina i hematokrita su takođe niske (hematokrit je odnos zapremine eritrocita i ukupnog volumena krvi). „**Alasemija**” i „**srpasta anemija**” su vrste anemija sa niskim nivoom hemoglobina i malim brojem eritrocita. Gubitak koštane srži ima uticaj na ceo sistem proizvodnje krvnih ćelija (**panmijeloftiza**), čak iako DHS utiče na samo jedno određeno mesto (lokalizovani konflikt samopotcenjivanja). Razlog je najverovatnije činjenica da kod novorođenčadi sve kosti imaju aktivnu koštanu srž, dok je kod odraslih aktivna koštana srž samo u pljosnatim kostima. **NAPOMENA:** Kod teških anemija može se javiti potreba za transfuzijom krvi.

Prema GNM, takozvana **idiopatska trombocitopenijska purpura** (ITP) sa trombocitopenijom (nizak broj trombocita) i purpurnim (crvenim) osipom je kombinacija aktivnog konflikta samopotcenjivanja i faze isceljenja konflikta razdvajanja.

Zbog smanjenog broja trombocita može doći do **sklonosti ka krvarenju i lakom stvaranju modrica** (vidi takođe: trombocitopenija u vezi sa slezinom). Ako istovremeno sa unutrašnjim krvarenjem (iz čira na želucu, u crevima ili iz materice) postoji i konflikt samopotcenjivanja, može doći do ozbiljnih komplikacija. Konflikt samopotcenjivanja često je pokrenut dijagnozom (rak debelog creva, rak materice).

FAZA ICELJENJA: U fazi isceljenja, obnavljanje koštane srži teče paralelno sa rekonstrukcijom kosti. Obnavljanje proizvodnje krvnih ćelija (hematopoeze) odvija se u četiri faze:

FAZA 1: još uvek anemija, leukopenija i trombocitopenija

U prve tri nedelje krvni parametri su još uvek niski. Međutim, nizak broj krvnih ćelija u ovom trenutku je varka, jer širenje krvnih sudova za vreme vagotonije povećava volumen krvi pet puta u odnosu na simpatikotonični volumen (kada su krvni sudovi suženi). Tu dodatnu zapreminu dopunjava krvni serum. Kao rezultat, broj krvnih elemenata (eritrocita, leukocita i trombocita) po milimetru kubnom se čini mali, iako se apsolutni broj eritrocita i leukocita u stvarnosti nije promenio. Isto se može reći za vrednosti hemoglobina i hematokrita, kao i za broj trombocita. Pored umora karakterističnog za svaku fazu isceljenja, anemija izaziva ekstremni umor (u fazi aktivnosti konflikta simpatikotoničko stanje stresa još uvek u određenoj meri neutrališe umor).

U konvencionalnoj medicini ova faza se zove „**aleukemična leukemija**”, što znači da leukoblasta (još) nema u perifernoj krvi (aleukemija), ali se u velikom broju već nalaze u koštanoj srži (otkrivaju se punktiranjem!).

FAZA 2: još uvek anemija i trombocitopenija, ali porast broja leukoblasta

Posle tri do šest nedelja od početka faze isceljenja, koštana srž počinje da proizvodi veliku količinu leukoblasta. Leukoblasti su specijalizovani leukociti. Njihova glavna uloga je da podrže reparaciju kosti koja je trenutno u toku. Treba napomenuti da povećanje broja blasta ne utiče na broj normalnih leukocita koji potpomažu rad bakterija u fazi isceljenja. Kad leukoblasti urade svoj posao, organizam ih reapsorbuje i zamenjuje novim, sve dok se ne vrati pun obim proizvodnje normalnih ćelija. Leukoblasti koji se ne mogu razgraditi u jetri ostaju u perifernoj krvi, gde bivaju nađeni prilikom analize krvi. Pošto se leukoblasti razlikuju od leukocita, zvanična medicina smatra ih „nezrelim” i „kanceroznim” (rak krvi), iako kod njih nema ćelijske deobe (mitoze), što je obavezna karakteristika kancerske ćelije.

Veliki broj leukoblasta dijagnostikuje se kao **LEUKEMIJA**. Zbog ekstremnog umora usled postojeće anemije, upravo u ovoj fazi se otkriva većina slučajeva leukemije. Prema GNM, prekomerna proizvodnja leukoblasta je pozitivan znak da je konflikt samopotcenjivanja u kostima, uključujući i koštanu srž razrešen, i da je u isceljenju. Dakle, što više leukoblasta, to bolje! U fazi 2 takođe započinje i proizvodnja eritrocita, ali se porast njihovog broja primećuje tek kasnije. Zbog niskog broja trombocita (trombocitopenije) još uvek postoji rizik od lakog izazivanja krvarenja!

NAPOMENA: Izloženost radioaktivnosti koja je posledica nuklearnog bombardovanja (Hirošima, Nagasaki) ili oslobađanja radioaktivnog materijala u nuklearnim nesrećama (Černobilj, 1986.) oštećuje koštanu srž sa razvojem leukemije za vreme faze reparacije (bez moždanog edema, osim ako tragedija nije izazvala konflikt samopotcenjivanja). Medicinsko zračenje kao i hemotrapija takođe uništavaju koštanu srž! Ovo je veoma štetno ako je kost u isceljenju, pošto pored obnavljanja kosti koštana srž mora da nadvlada i štetu nastalu radijacionom terapijom i hemijskim trovanjem.

Opseg leukemične faze određen je trajanjem i intenzitetom faze aktivnosti konflikta. „Hronična leukemija”, koja se naziva i „sporo razvijajuća leukemija” u GNM okvirima podrazumeva da se faza isceljenja stalno prekida recidivima konflikta. „Akutna leukemija” koje se naziva i „brzo razvijajuća leukemija” ukazuje na intenzivan proces isceljenja prve leukemije, koja je obično izazvana veoma dramatičnim konfliktom samopotcenjivanja.

Zvanična medicina klasifikuje različite tipove leukemija prema nalazu matičnih ćelija u uzorku, pa otud nazivi: „monocitna leukemija”, „leukemija T-ćelija”, „trombocitna leukemija”, „eritroleukemija”, „limfoblastna leukemija”, „mijeliodna leukemija”, „plazmocitom”, i tako dalje.

Plazmocitom ili **multipni mijelom** je bujanje plazma ćelija (belih krvnih zrnaca) koje nastaje u koštanoj srži. Nekroza koštane srži (panmijeloftiza) odvija se u fazi aktivnosti konflikta. Uz upalu i učešće bakterija (ako su dostupne), stanje se naziva **osteomijelitis**. Tečnost koja se izbacuje iz edema u koštanoj srži rasteže pokosnicu i izaziva znatan bol. Plazmocitomi se obično razvijaju u pljosnatim kostima poput bedrene kosti, grudne kosti, kičmenih pršljenova, lobanje ili rebara, što potvrđuje da je stanje povezano sa konfliktom samopotcenjivanja.

NAPOMENA: Transplantacija koštane srži je postupak u kome se koštana srž pacijenta sa leukemijom ili limfomom zamenjuje „zdravim” matičnim ćelijama koštane srži donora. Pre procedure, daju se visoke doze hemoterapije ili zračenja, ili oba, kako bi se eliminisala sva postojeća koštana srž pacijenta. Nakon toga, donorske matične ćelije se ubrizgavaju u cirkulaciju, pod pretpostavkom da će otputovati do koštane srži, smestiti se, i početi da proizvode „normalne” leukocite. Radioaktivni markeri donirane koštane srži su, međutim, pokazali, da u roku od nekoliko nedelja u telu primaoca više nema koštane srži davaoca. Ako koštana srž počne proizvodnju ćelija krvi, to je samo zbog činjenice da zračna i hemo-terapija nisu uništile celokupnu koštanu srž, što omogućava preostalim matičnim ćelijama da na kraju počnu da stvaraju nove krvne ćelije.

„**Limfoblastna leukemija**”, koja je u tesnoj vezi sa limfnim sistemom, obično je prouzrokovana konfliktom samopotcenjivanja manjeg intenziteta. Limfatična leukemija se češće javlja kod dece, kao rezultat generalizovanog konflikta samopotcenjivanja.

NAPOMENA: **Limfociti** su bele krvne ćelije koja potiču iz matičnih ćelija koštane srži. Oni se ne stvaraju u limfnim čvorovima kao što se pretpostavlja, već putem limfne tečnosti migriraju iz koštane srži u limfne čvorove, gde igraju važnu ulogu u uklanjanju ostataka reparirajuće aktivnosti mikroba u svakom procesu isceljenja (suprotno teoriji imunološkog sistema). Pošto limfociti čine limfoidno tkivo, njihov broj je povećan u slučaju limfoma (Hodgkin-ova bolest). Međutim, kod (hronične) limfocitne leukemije, povećan je samo broj limfoblasta – bez otoka limfnog čvora, osim ako dva Biološka Specijalna Programa ne teku simultano. Kada se ćelije limfocitne leukemije nađu u limfnom čvoru, obično se postavlja dijagnoza non-Hodgkin-ovog limfoma (uporedi sa: non-Hodgkin-ov limfom u vezi sa ždrelnim kanalima). Takozvani **Burkitt-ov limfom** je, prema zvaničnoj medicini, non-Hodgkin-ov limfom koji nastaje iz B-limfocita.

Različiti tipovi leukemija mogu se javljati istovremeno, ili mogu prelaziti iz jedne vrste u drugu, naročito sa dodatnim konfliktima samopotcenjivanja koje često izaziva sama dijagnoza leukemije. Iz GNM perspektive, svi tipovi leukemije su dobre vesti, jer potvrđuju da je konflikt samopotcenjivanja razrešen i da je isceljenje u toku. U suštini, svako stanje koje se pojavi u fazi isceljenja kosti ili zgloba, bilo da je u pitanju artritis, lumbago (bol u donjem delu leđa) ili teniski lakat, prati mala leukemija. Dr Hamer: „Kad bi lekari zvanične medicine preciznije postavljali dijagnoze, hemoterapijom bi desetkovali čitav sportski svet!”

FAZA 3: porast broja eritroblasta i tromboblasta

Na kraju leukemične faze, ubrzo nakon Epileptoidne Krize, počinje takođe da raste proizvodnja crvenih krvnih ćelija. Međutim, veliki broj tih novih krvnih ćelija (nazvanih eritroblasti ili normoblasti) i dalje se odbacuju i funkcionalno su neupotrebljivi kao nosači kiseonika. U tom trenutku se, barem za kratko vreme, zajedno stvaraju i eritroblasti i leukoblasti. Hematolozi ovu kombinaciju vide kao dvostruku pretnju nazvanu „**eritroleukemija**”.

U fazi 3 započinje i proizvodnja krvnih pločica (nazvanih tromboblasta), koji su još uvek funkcionalno manjkavi i nemaju sposobnost zgrušavanja krvi. U zvaničnoj medicini se povećani broj tromboblasta smatra „krvnim poremećajem” nazvanim „**trombocitna leukemija**” (uporedi sa: trombocitoza, povećan broj trombocita u vezi sa slezinom).

FAZA 4: proizvodnja normalnih leukocita, eritrocita i trombocita

Tokom poslednje etape faze isceljenja, krvni parametri se vraćaju u normalno stanje u znatnoj meri, kako u perifernoj krvi, tako i u koštanoj srži. Od posebne važnosti je normalizacija trombocita i njihova sposobnost koagulacije.

NAPOMENA: Gvožđe je suštinski važan element za proizvodnju krvi. Uz brzu proizvodnju eritrocita, telu treba daleko više gvožđa nego obično, što može brzo dovesti do **deficita gvožđa**. U ovom slučaju, nedostatak gvožđa nije povezan sa gubitkom krvi usled obilnih krvarenja (kao što je slučaj kod krvarenja u gastrointestinalnom traktu ili za vreme duge i obilne menstruacije). Povišen nivo gvožđa nazvan **hemohromatoza** nastaje kad je proizvodnja eritrocita smanjena (vidi: faza aktivnosti konflikta) i stoga se gvožđe uneto hranom ne može iskoristiti za tu svrhu. Vremenom, to neiskorišćeno gvožđe se skladišti u raznim organima, a posebno u jetri.

Prevod: Dr Radmila Jonić

Izvor: www.learninggnm.com